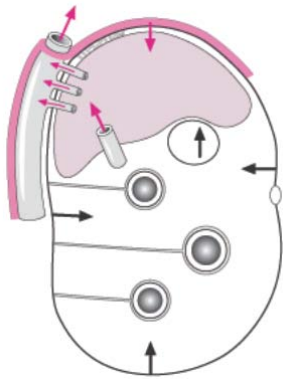


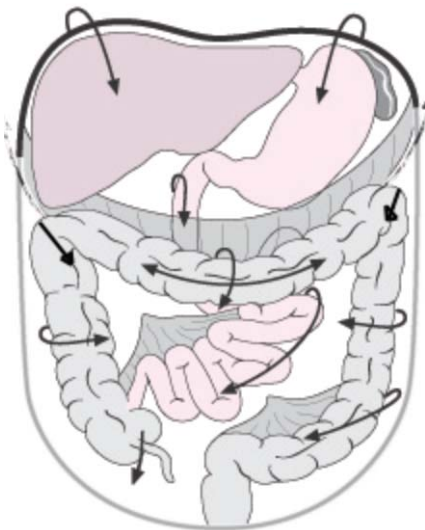
Glossar



Ruheatmung

Die Bewegung des Diaphragmas während einer physiologischen Ruheatmung verursacht keine räumliche Bewegung der abdominalen Organe. Die abdominale Viszera wird durch den umschließenden parietalen Kontainer gleichmäßig komprimiert (Kompressionsphase). Die Organe verringern dadurch ihr Volumen, verlagern sich jedoch nicht räumlich.

Das Diaphragma befindet sich in seinem mechanischen Gleichgewicht.



Mobilität

Barral und Mercier definieren die Mobilität als die passive Bewegung der Organe, dessen antreibender Motor das Diaphragma ist. Diese Bewegung steht unter dem Einfluss des autonomen Nervensystems.

Während der Einatmung geht die Hauptbewegungskomponente des Organs nach caudal.

Es ist somit die unwillkürliche spontane Atembewegung des Diaphragmas, welches der Mobilität der Organe zu Grunde liegt. (Im Gegensatz zur bewusst gelenkten Atemweise)

Wird ein Organ mobilisiert, ist dies ein Zeichen dafür, dass das Zwerchfell sein Gleichgewicht verloren hat. Das Zwerchfell wird in seiner Atemaktivität beeinträchtigt, die normale Ruheatmung verändert

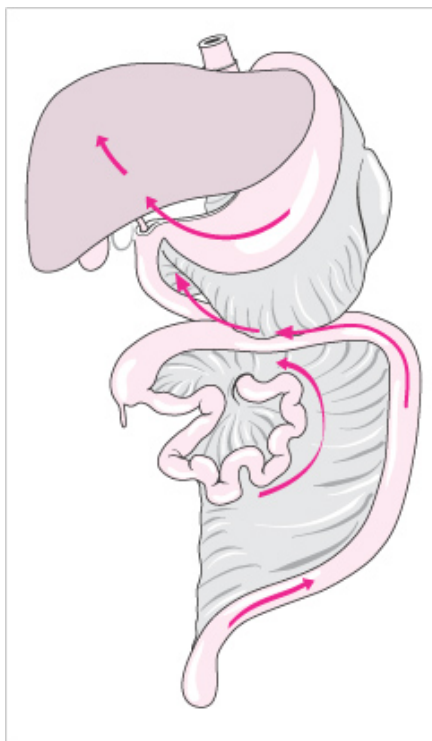
sich in der Folge.

extrinsische Motilität (vorm. Motilität)

Als Motilität wird in der Osteopathie eine Bewegung der Organe im Raum beschrieben, die ihrer räumlichen (intraperitonealen) embryologischen Entwicklungsbewegung entspricht. Die Bewegung ist biphasisch und in einem langsamen Rhythmus, der jedoch nicht mit dem primären respiratorischen Mechanismus ist.

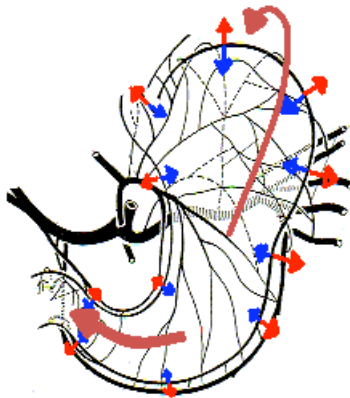
So rotiert beispielsweise der Dünndarm im Gegenuhrzeigersinn und wird dabei in das Abdomen integriert, die Leber aszendiert, horizontalisiert und rotiert dabei nach posterior, der Magen deszendiert, rotiert nach rechts und horizontalisiert dabei.

Die Bewegung ist biphasisch, d.h. es gibt die gerade beschriebene Inspirphase, die auch mit einer Art Aktivität verbunden wird, und eine Expirphase, die den Rückweg der Inspirphase beschreibt und bei der diese „Aktivität“ wieder erlischt.



Treibender Motor der extr. Motilität ist die vasomotion der versorgenden Gefäße des Organs. Extrinsisch bedeutet von extern reguliert (und nicht vom Organ selber)

Intrinsische Motilität



Der Magen in expansiver (rote Pfeile) und kontraktile Phase (blaue Pfeile). Braune Pfeile deuten Torsionsbewegung während Expansion an.

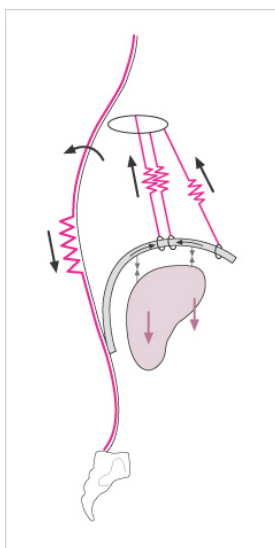
Die intrinsische Motilität ist keine räumliche Bewegung des Organs, sondern eine Volumendynamik (d.h. nicht räumlich!). Das Massenzentrum des Organs bleibt während dieser rhythmischen Bewegung stabil und verlagert sich nicht im Raum. Das Organ bewegt sich rhythmisch entsprechend der gerichteten Elastizität seiner Organwand um eine Torsionsachse. In der expansiven Phase in Richtung seines formbildenden Wachstums, in der kontraktile Phase in der umgekehrten Richtung. In der schwellenden Phase werden die Federn der Wand gedehnt, in der kontraktile Phase werden sie komprimiert. Die elastische Reaktion der Gewebefedern unterstützt die Umkehrung der Bewegung.

Die intrinsische Motilität wird vom Organ selbst reguliert (= intrinsisch) und unterhalten. Die Ruheaktivität aller Organgewebe sind hierfür verantwortlich. Es ist eine Aktivität, welche die Instandhaltung der elastischen

Organgewebe unterstützt.

Die Frequenz der intrinsischen Motilität ist normalerweise so langsam, dass wir diese in der Palpation spontan nicht spüren können. Sie kann sich jedoch erhöhen und spontan spürbar werden, wenn das Organ belastet wird.

In der spontanen Palpation wird v.a. die Torsionsbewegung dominant, die Volumenbewegung häufig mehr im Hintergrund.



Motrizität

Die im Dienste der Bewegung des Körpers im Raum (lokomotorisches System) und der Erhaltung des Gleichgewichts (posturales System) stehende Aktivität des Bewegungsapparates hat sowohl einen dynamischen als auch einen statischen Effekt auf die viszerale Strukturen. Zum einen wird dadurch die Viszera im Raum, d.h. relationell zu ihrer Umgebung, bewegt. Zum anderen wird sie durch die posturale Aktivität der Körperwand in dieser Bewegung limitiert und in ihrer Position gestützt. Diese Effekte des Bewegungsapparates auf die Viszera werden als Motrizität bezeichnet.

Der Motor der Motrizität liegt somit außerhalb der Viszera und ist für diese von passiver Natur.

Diagnostische Referenz Ruhezustand

Der Patient liegt und ruht auf dem Behandlungstisch, er atmet normal und spontan, ist entspannt und bewegt sich nicht. Dies ist das typische setting in der osteopathischen Behandlung.

Atmet beispielsweise der Patient spontan nicht mit einer physiologischen Ruheatmung (s.o.), ist dies ein Ausdruck eines Ungleichgewichtes. Ebenso, wenn bestimmte Bereiche des Bewegungsapparates einen erhöhten Tonus beibehalten. Ziel ist es, die Ursachen hierfür zu finden.

Normalität in der Palpation

Ein Organ in Ruhe ist normalerweise nicht spürbar

Ist der Darm gesund und in einem normalen Zustand, dann sind alle Gewebe und alle Flüssigkeiten im Darm miteinander im Gleichgewicht. Es gibt kein System, was sich nach vorne drängt. Alles schwingt im Einklang miteinander, kein System ist irritiert und widersteht diesem gemeinsamen harmonischen Schwingen. Kein Gewebe verändert die eigene Dynamik und den inneren Austausch. Die verschiedenen Flüssigkeiten zirkulieren mit einem idealen Druck und Volumen.

Dieser Zustand ist für den Darm ideal. Er schwingt in seiner Eigenfrequenz, die aktiven und passiven Gewebe wechseln sich von Phase zu Phase ab.

Der Darm ist in diesem Zustand nicht von der (flüssigen) Umgebung individualisierbar. Er ist eins mit seiner Umgebung.

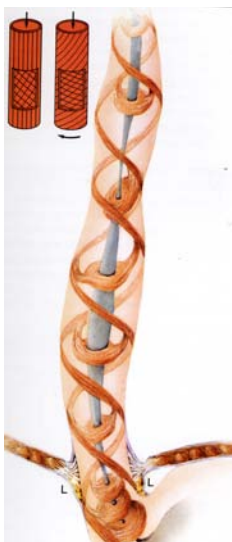Ein Organ ist normalerweise nicht räumlich dynamisch

In Ruhe bestehen volumenverändernde Dynamiken wie die Kompression durch die Ruheatmung oder die intrinsische Motilität, aber keine räumlichen Dynamiken. Die intrinsische Motilität ist jedoch normalerweise zu langsam, um sie spontan bei der Palpation zu spüren.

Funktion

Ein Organ nimmt in einer physiologischen Ruhesituation seine normale Funktion ein. Diese Funktion, wenn auch unterschiedlich gewichtet, beinhaltet immer eine mechanische, eine metabolische und eine mentale Komponente. Die Funktion wird durch eine normale Ruheaktivität dieser Struktur unterhalten. Die spezifischen Fähigkeiten des Organs erlauben es ihm, die Funktion mit geringem Aufwand zu erfüllen.

Fähigkeiten eines Organs



Jedes Organ unterscheidet sich in seinem geweblichen Aufbau von seinem Nachbarorgan (wie ist das Faszien skelett aufgebaut, welche Gewichtung hat die Muskulatur, wie stark sind die Volumensysteme der Organwand etc..).

Es unterscheidet sich entsprechend seiner Dualität auch innerhalb der eigenen Struktur.

Die spezifische Zusammensetzung, Gewichtung und Architektur verleihen dem Organ seine besonderen Fähigkeiten. Diese Fähigkeiten stellt es in den Dienst seiner eigentlichen, normalen physiologischen Funktion. Es ist ihm sozusagen ein Leichtes, seine Funktion damit zu erfüllen. Es kann die Fähigkeiten aber auch nutzen, um auf ein internes oder externes Problem zu reagieren. Hierdurch wird die eigentliche physiologische Funktion jedoch beeinträchtigt.

Die spezifische Architektur des Organs bestimmt seine primären Qualitäten.

Normophysiologie

Ein Organ reagiert mit seinen Fähigkeiten auf eine normale physiologische Belastung. Ein Beispiel: Der Magen kann eine normale gesunde Mahlzeit, d.h. von Inhalt und Volumen normal, ohne Probleme im Rahmen seiner elastischen Dehnbarkeit aufnehmen. Er füllt sich, durchmischt und zerkleinert die Mahlzeit, ohne dass dies in der Palpation spontan spürbar ist. Der obere Anteil des Magens hat v.a. die Fähigkeit Volumen anzubieten, der untere Anteil v.a. die Fähigkeit zu durchmischen und zu zerkleinern. Wird der Magen aber übermäßig gefüllt (Weihnachtsgans) oder mit einer extremen Zusammensetzung gefüllt (fette Weihnachtsgans), so muss er in seine Hyperphysiologie gehen und wird palpatorisch spontan spürbar.

Hyperphysiologie

Wird eine Struktur im Sinne ihrer Physiologie stärker als normal belastet, so muss die Struktur im Sinne ihrer Funktion aktiver werden. Die Struktur ist dann hyperaktiv während dieser Belastungsphase. Wir sprechen hier von einer Hyperphysiologie. Das Organ nutzt dabei seine spezifischen Fähigkeiten.

Ein Beispiel: Eine Leber wird durch den Konsum einer Flasche Alkohol in ihrer Entgiftungsfunktion herausgefordert. Ist die Leber gesund, so wird sie ihre Aktivität steigern und die geforderte Aufgabe lösen können. Sie ist in diesem Moment hyperaktiv und möglicherweise spontan palpabel. Ist diese Aufgabe gelöst, so kann sie wieder vom Zustand der Hyperphysiologie in eine normale Ruhephysiologie zurückkehren. Die Palpabilität verschwindet wieder.

Während und kurzzeitig nach dem Laufen müssen die Lungen stärker ventiliert werden, um das O₂-Defizit auszugleichen. Eine Mobilitätsbewegung ist spürbar und sichtbar. Haben die Lungen das Ziel erreicht, kehren sie zu der normalen Ruhaktivität. Die Atmung normalisiert sich ebenso und eine normale Ruheatmung stellt sich ein.

Hypophysiologie

Ein Organ kann seine normale Physiologie nicht mehr erfüllen, da es entweder hypoaktiv ist oder nicht mehr seine primären Fähigkeiten nutzen kann.

Ruheaktivität

Das Organ ist in seinem Gleichgewicht und nicht palpabel. Es besitzt eine normale Spannkraft, die das Organ in seiner Form und Position stabilisiert. Die intrinsische Motilität besitzt einen langsamen Rhythmus und ist im Spontanbefund nicht auffällig. Die Gewebe „schwimmen“ in Flüssigkeit und sind nicht als Gewebe spürbar.

Hyperaktivität

Der Zustand der Hyperaktivität kann durch verschiedene Vorgänge verursacht sein:

- Eine Hyperphysiologie kann die Hyperaktivität verursachen (s.o.). Das Organ ist über seine normale Physiologie hinweg belastet.
- Die Hyperaktivität kann kompensatorischer Natur sein. Struktur A belastet Struktur B. B steigert seine Aktivität, um A und auch sich selbst zu stabilisieren. B ist kompensatorisch hyperaktiv für A.
- Ein primäres Trauma kann eine Struktur in eine Hyperaktivität versetzen und sie darin fixieren. Ein primäres Trauma ist ein Trauma, das dem Organismus

durch seine Umwelt zugefügt wird. Als Umwelt ist auch die zugeführte Nahrung anzusehen.

Hypoaktivität



Eine Struktur ist hypoaktiv, wenn es in der Summe seiner verschiedenen geweblichen Anteilen nicht mehr genügend Kraft aufbauen kann. Palpatorisch ist eine Senkungstendenz bzw. der Verlust der normalen Spannkraft zu spüren.

Dysfunktion



Eine Struktur ist in Dysfunktion

- wenn es sich entweder durch ein primäres Trauma in einer Hyperaktivität fixiert hat
- seine eigene Kraft verloren hat und sich selbst nicht mehr stabilisieren kann. Die Struktur kann seine physiologische Funktion nicht mehr ausreichend erfüllen und ist hypoaktiv. Eine erschöpfte Struktur benötigt eine Kompensation.

Dysfunktionen können sowohl funktioneller als auch struktureller Natur sein.

Kompensation



Eine Struktur A steigert seine eigene Aktivität (hyperaktiv), um eine andere Struktur B zu unterstützen. B kann sowohl hyperaktiv im Sinne eines primären Traumas sein als auch hypoaktiv im Sinne einer Erschöpfung. Beides kann A belasten (durch Druck oder Zug) und zu einer kompensatorischen Reaktion provozieren.

Die Kompensation der Struktur A kann sowohl durch seine mechanischen, als auch metabolen, sowie mental Fähigkeiten seiner Gewebe stattfinden.

Autonomie

Autonomie bedeutet aus mechanischer Sicht, dass ein Organ von sich aus, d.h. durch seine eigene Ruheaktivität, in der Lage ist, seine normale *Position und Form zu stabilisieren*. Das Organ befindet sich in dieser Situation in einem positionellen Gleichgewicht mit seiner Umgebung, in dem es die Umgebung nicht mechanisch (d.h. durch Druck oder Zug) beansprucht oder stimuliert.

Die Kraft Position und Form zu stabilisieren liegt in der elastischen Federkraft des Organgewebes begründet (s. gerichtete Elastizität). Die Qualität wird als Spannkraft bezeichnet. Eine veränderte Aktivität eines Organs kann die Spannkraft verändern.

Autonomie bedeutet auch, dass das Organgewebe alle Elemente in sich hat um sich selbst zu regulieren.

Inhibition



Bei der Inhibition entlasten wir den Organismus, wir erleichtern ihn von der Last. Ist er davon durch uns befreit, so darf er sich entspannen, darf sich vielleicht bewegen, oder muss sich nicht mehr bewegen.

Wir nutzen die Inhibition innerhalb eines Organs, schauen dabei, ob eine gefundene klinische Qualität sich durch eine Inhibition an diesem Organ abbauen lässt. Dies gibt uns wertvolle Hinweise, ob dieses Organ in sich gestört ist oder auf die (belastende) Umgebung reagiert. Ebenso können wir herausfinden, ob das Organ der Auslöser für eine klinische Dynamik ist, oder der Auslöser außerhalb des Organs liegt, es nur in die Sache mit hineingezogen wurde.

Wir nutzen die Inhibition auch häufig in der relationellen Diagnostik. Die Grunfrage hierbei ist: Gibt es zwischen A und B einen funktionellen Zusammenhang oder nicht? Wird B durch A belastet, so muss er auf diese Belastung reagieren. Sowohl A als auch B weisen dann eine klinische Qualität auf. Nehmen wir als Therapeuten die Belastung weg, dann darf sich B wieder normalisieren. Tut er dies, so wissen wir, dass B reaktiv auf A war, dass B hyperaktiv ist, um A zu kompensieren. A ist das Problem, B die Folge.

Provokation



Wir erhöhen mit unserer Intervention noch die Belastung, schauen, wie der Körper reagiert.

Ziel ist es herauszufinden, wie der Organismus in einer Belastungssituation funktioniert, was er macht, um diese zusätzliche Belastung zu bewältigen.

Die Provokation dient auch als Rückbestätigung der Inhibition.

Dualität

Jedes Organ ist in seinen Fähigkeiten (s.u.) zweigeteilt. Die morphologische Differenz innerhalb des Organs spiegelt sich in einer Zweiteilung seiner physiologischen Funktion. Die Dualität spiegelt sich ebenfalls in der internen Dynamik eines Organs. Teil A bewegt sich in eine andere Richtung als Teil B, die Folge ist eine Torsionsbewegung innerhalb des Organs.

Torsion

Die verschiedensten Dynamiken (Mobilität, extrinsische und intrinsische Motilität, lokomotorische Motrizität) setzen sich neben der räumlichen Komponente intern in eine Torsionsdynamik um. Die Torsionsbewegung respektiert die Dualität eines Organs und ist der wichtigste interne mechanische Input für das Organgewebe. Findet keine Torsionsbewegung mehr statt und lässt sich auch keine provozieren, sprechen wir von Adynamik. Dies ist ein seriöser Befund, dessen Ursache evtl. in einer Entzündung, einem nozizeptiven Reiz oder einer extremen Ptose entspricht.

Gerichtete Elastizität



Die gerichtete Elastizität ist dafür verantwortlich, dass sich ein Organ in seiner Form stabilisieren kann. Die „elastischen Federn“ der Organwand sind entsprechend ausgerichtet. Man kann dies vergleichen mit einem Luftballon der, wenn er aufgeblasen wird, sich z.B. in ein Herz verwandelt. Egal wie man bläst, es wird immer der herzförmige Luftballon sein, der sich entfaltet. Die elastische Information dazu liegt in der Ballonwand. Wird der aufgeblasene Ballon komprimiert, so wird er sich der Kraft entgegenstemmen und versuchen, wieder seine Form einzunehmen.

Spontanbefund

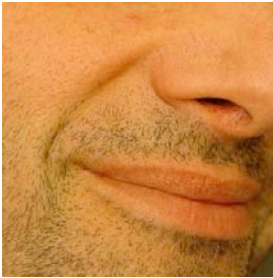Der Spontanbefund ist der Befund, den wir in den ersten 5 Sekunden nach Kontaktnahme mit dem viszeralem Gewebe machen. Dabei muss zuerst sichergestellt werden, dass ein neutraler Kontakt mit dem viszeralem Gewebe besteht, danach findet der Spontanbefund statt. Er zeigt, wie sich uns das Gewebe palpatorisch präsentiert, mit welcher Qualität bzw. Qualitäten (s.u.). Es ist ein Befund bei dem nichts provoziert wird.

Provozierter Befund

Hier testen wir direkt, d.h. es wird z.B. ein rebound auf die Gewebe appliziert. Oder der Patient muss vertieft einatmen. Beim provozierten Befund wird eine Frage gestellt, wie ist z.B. die Spannkraft des Gewebes, kann das Organ mobilisiert werden etc....

Die Qualitäten


1. gewebliche Spürbarkeit



Wir sprechen von geweblich spürbar, wenn die Organwand klar und deutlich von der Umgebung unterschieden werden kann. Das Darmrohr ist tatsächlich als Rohr zu fühlen, mit einer scharfen Abgrenzung zur Umgebung. Bei der Leber bzw. bei der Palpation des Leberrandes ist die Struktur des Randes zu spüren. Die Milz zeigt sich als Organkörper mit einer erhöhten Festigkeit.

Ursache: Die geweblichen Elemente sind gegenüber den flüssigen Elementen der Darmwand dominant.

2. Volumenausdruck: expansiv - konzentrisch



expansiv:

Ein Organ kann sich bei der Palpation als anschwellend oder geschwollen präsentieren. Wir sprechen dann von einem expansiven Organ. Es entsteht der Eindruck, als ob das Organ unter unseren Händen mehr Raum bzw. Volumen einnimmt, als ihm gebührt. Die Schüssel, die wir mit unseren Händen anbieten wird mehr als voll, wir müssen die Schüssel vergrößern.

Ursache: Die Volumenelemente in der Darmwand bzw. im Darmlumen sind dominant, gewebl. Hypertrophie...

Konzentrisch:

Es kann aber auch sein, dass ein Organ bei der Palpation kleiner wirkt als normal. Es fühlt sich unter den Händen an, als ob es sich zusammenzieht oder zusammenschrumpft. Der Raum bzw. das Volumen, den das Organ einnimmt ist kleiner als erwartet. Wir sprechen dann von einem konzentrischen Organ.

Die Schüssel wird nicht gefüllt, wir müssen die Schüssel verkleinern, um gut in Kontakt mit dem Organ zu kommen.

Ursache: die kontraktilen und/oder retraktilen Elemente der Darmwand sind dominant oder Mangel an Volumen (Leere, Resektion...)

3. Spannkraft (vormals Tension)

erhöhte Spannkraft:

Es kann sein, dass wir ein Organ palpieren möchten und spontan das Gefühl haben, eine vom Organ ausgehende Kraft will dies verhindern. Wir werden praktisch auf Abstand gehalten, haben Probleme mit der Organwand überhaupt in Kontakt zu kommen. Wir finden den Kontakt nur dann, wenn es uns gelingt, diese Kraft zu inhibieren. Die (Spann-)Kraft des Organs wirkt praktisch über seine eigenen Organgrenzen hinaus.

Ursache: Die erhöhte Spannkraft der elastischen Federn ist dominant



Die erhöhte Kraft kann **ungerichtet** sein, d.h. sie strahlt in alle Richtungen über die Organgrenze hinaus. Die Ursache ist primär traumatisch. Das Organ ist mit sich beschäftigt um dieses Träume zu verarbeiten. Es gibt keine mechanische Logik und Beeinflussbarkeit.



Die erhöhte Kraft hat eine Richtung, die spontan spürbar ist. Wir sprechen von einer **gerichteten** Spannkraft. Die Richtung zeigt uns die provozierende externe Belastung, die mechanisch ist und auf das betroffene Organ über Druck bzw. Zug (Gegenrichtung) einwirkt.

Verminderte Spannkraft:



Es kann sein, dass wir ein Organ palpieren und sofort beim Kontakt mit dem Organ eine **Senkungsbewegung** des Organs wahrnehmen. Das Organ verlagert sich mit unserer Kontaktnahme. Das Organ hat seine normale Spannkraft verloren und kann nicht mehr aus sich selbst heraus seine normale Form und Position stabilisieren.

Ursache: Die Spannkraft der Federn sind vermindert, die Federn sind „ausgeleiert“

4. Dynamik/ Adynamik



Dynamik

Ein Organ ist bei der Palpation spontan dynamisch. Wir spüren als erstes, dass sich das Organ unter unseren Händen bewegt. Unsere Wahrnehmung muss nun einen Schritt weitergehen und einordnen, um welche Art der Bewegung es sich handelt.

Frage 1: Ist die gespürte Bewegung eine Bewegung in sich oder (und) eine Bewegung im Raum?

Das Organ muss dabei bimanuell palpiert werden.

Frage	Bewegung in sich → Torsionsbewegung	Bewegung im Raum
Wahrnehmung	Das Organ bewegt sich in seinen dualen Anteilen in unterschiedlichen Richtungen, oder mit unterschiedlichen Amplituden, oder nur ein Anteil bewegt sich, während der andere Anteil adynamisch ist.	Das Organ bewegt sich als ganzes im Raum, d.h. sein Massezentrum verlagert sich dabei ebenso im Raum.
Folge	Die Folge ist eine Torsionsbewegung, die das Organgewebe stimuliert, komprimiert und dehnt.	Die Folge ist eine Verlagerung gegenüber den ernährenden Gefäßen und Nerven, eine Zug- bzw. Druckbelastung der Nachbarorgane
Verursachende Dynamik	Intrinsische Motilität / Mobilität (interner Aspekt) / extr. Motilität (interner Aspekt) / Motrizität	Mobilität (externer Aspekt) / extr. Motilität (externer Aspekt)/ Motrizität

Die Tabelle zeigt, dass räumliche Dynamiken gleichzeitig eine interne Torsionsdynamik des Organs verursachen können.

Frage 2: wie ist der gespürte Rhythmus der zyklischen Dynamik?

langsam / schnell / die Dynamik ist nicht rhythmisch/zyklisch

Rhythmus	Langsam	Schnell	kein Rhythmus
Dynamik	Intrinsische Motilität Extrinsische Motilität	Atemabhängige Dynamik	Gerichteter faszieller Zug Senkungstendenz (verminderte Spannkraft)

Frage 3: was ist der antreibende Motor der Dynamik (Wissensfrage)?

	Intrinsische Motilität	Extrinsische Motilität	Mobilität	Vektorbewegung
Antreibender Motor	Gesteigerte Eigenaktivität des Organes selbst	Versorgendes Gefäßsystem	Atemsystem	Fasziales System Bewegungsapparat (Motrizität)

Adynamik

Das Organ scheint bei der Palpation wie eingefroren, man hat den Eindruck, dass nichts sich bewegt, nichts bewegen darf. (extreme Ptose/ extremer Reizzustand)

5. Muster



Wir palpieren ein Organ und spüren, wie es sich spontan positioniert, es sich in Form und Raum ausrichtet. Die Bewegung, mit der sich das Organ positioniert, ist langsam, zäh, gelartig. Das Organ drückt sich mit einem faszilierten Spannungsmuster aus.

Primäre Qualität

Entsprechend seiner spezifischen Architektur besitzt jedes Organ bestimmte morphologische Fähigkeiten, mit denen es seine Physiologie umsetzt. Entsprechend dieser Fähigkeiten ist es für das Organ leicht seine primäre Qualität zu entwickeln.

Beispiel: Die Leber kann sehr gut und sehr leicht expandieren.

Expansiv findet sich häufig im spontanen Befund.

Ist die Belastung stark oder über lange Zeit, so verändert sich dies häufig und das Organ wechselt in eine andere (sekundäre) Qualität.

Beispiel: Wir finden eine erhöhte Spannkraft bei der Leber. Dies macht die Leber sehr ungern, da sich relativ schnell die Morphologie des Organs verändert und es fibrosiert.

Oder: der obere Anteil des Magens kann sehr gut Volumen anbieten und expandieren, der untere Anteil ist mehr mit seiner Muskulatur aktiv. Die primäre Qualität wäre oben Volumenausdruck expansiv, unten Volumenausdruck konzentrisch. Findet sich in der spontanen Diagnostik das Gegenteil, was der Fall sein kann, dann ist dies nicht die erste Wahl des Magens und für den Magen viel störender und symptomatischer.