

# Gastro-ösophagealer Übergang, Diaphragma und Anti-Reflux-Barriere (Teil 1)

Thomas Hirth

## Abstract

The esophagogastric junction (EGJ) plays an important role in coordinating thoracic and abdominal viscera. Its numerous conflicting forces are dealt with by several components of the anti-reflux barrier. The frequent occurrence of gastro-esophageal reflux disease (GERD) points to the limited potential of the anti-reflux barrier. It is essential in osteopathic therapy to understand and to diagnose all the different mechanism and functional relationships of this junction. A vital function of the EGJ is to allow possibilities for compensation. Its dysfunction may also cause serious diseases like gastric asthma.

## Keywords

esophagogastric junction, anti-reflux-barrier, diaphragm, reflux, intern sphincter, extern sphincter, gastric asthma, hiatal hernia, morphological mechanism, osteopathic therapy

## Zusammenfassung

Der gastro-ösophageale Übergang (GÖÜ) ist eine wichtige Schaltstelle zwischen dem thorakalen und abdominalen viszeralem System. Er ist dabei vielen funktionellen Konflikten ausgesetzt, die durch die verschiedenen Komponenten der Anti-Reflux-Barriere gelöst werden müssen. Die Häufigkeit der Refluxerkrankung zeigt, dass diese Barriere oft an ihre Grenzen stößt. Um den GÖÜ osteopathisch behandeln zu können, ist es unabdingbar, die verschiedenen Mechanismen und funktionellen Zusammenhänge, die mit diesem Verschlusssystem zu tun haben, zu kennen, zu verstehen und zu diagnostizieren. Der GÖÜ sitzt an einer Schlüsselstelle und darf nicht unterschätzt werden. Er eröffnet dem Organismus wichtige Kompensationsmöglichkeiten, aber ebenso können sich daraus schwere funktionelle und strukturelle Dysfunktionen entwickeln. Gastric asthma ist ein Beispiel hierfür.

## Schlüsselwörter

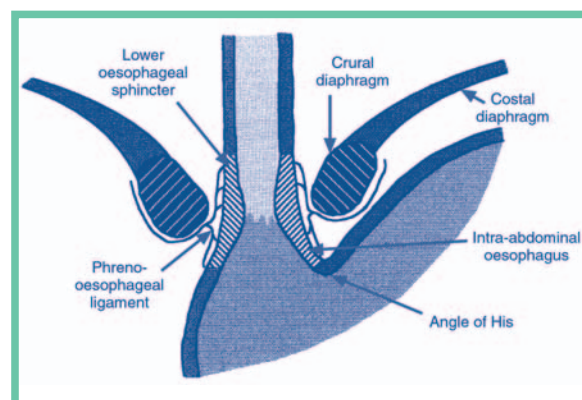
gastro-ösophagealer Übergang, Anti-Reflux-Barriere, Reflux, Diaphragma, interner Sphinkter, externer Sphinkter, gastrisches Asthma, Hiatushernie, morphologischer Mechanismus, osteopathische Therapie

Eine Person kann sich nach einer kräftigen Mahlzeit auf den Kopf stellen, ohne dass das Essen wieder in die Speiseröhre oder den Mund rutscht. Warum? Intuitiv wird klar, dass es ein Sphinkter- oder Klappenmechanismus ist, der dies bewerkstelligt. Wie dieser Mecha-

nismus funktioniert, das ist schon seit über einem Jahrhundert Thema intensivster Forschungsaktivitäten.

Der gastro-ösophageale Übergang (GÖÜ) stellt sich als ein komplexes anatomisches und funktionelles Wesen dar, der dabei v.a. drei funktionellen Konflikten ausgesetzt ist:

- Der erste ist ein dynamischer Konflikt zwischen zwei Strukturen dieses Übergangs. Das Diaphragma, das sich mit der Atmung bewegt, und der Ösophagus, der beim Schlucken eine Peristaltik entwickelt. Diese Dynamiken sind die funktionelle Ursache für einen Gleitmechanismus zwischen den Crura des Diaphragmas und dem Ösophagus.
- Der zweite Konflikt begründet sich aus den unterschiedlichen Druckverhältnissen, die zwischen dem Thorax und dem Abdomen bestehen. Der Druckgradient, der durch den negativen thorakalen und dem positiven abdominalen Druck entsteht, lässt am Übergang eine aufsteigende Kraft entstehen, die den gastrischen Inhalt in den Ösophagus zieht. Aber nicht nur der Inhalt, auch die an der Grenze stehende Cardia des Magens ist fasziliert, durch den Hiatus des Diaphragmas hindurchzugleiten.
- Der Druckgradient ist darüber hinaus permanenten Schwankungen unterworfen. Schwankungen, die sowohl durch die Atmung, als auch durch die lokomotorische Aktivität des Organismus entstehen. So verdoppelt sich beispielsweise beim Laufen mit jedem Auftreten des Fußes der abdominale Druck und damit das thorakoabdominale Druckgefälle.



**Abb. 1** Die verschiedenen Komponenten der Anti-Reflux-Barriere. Nachdruck aus: Holloway RH: The anti-reflux barrier and mechanisms of gastro-oesophageal reflux. Baillieres Best Pract Res Clin Gastroenterol 14 (5): 681–699, Okt 2000. Mit freundlicher Genehmigung von Elsevier Ltd.

Es ist deutlich, dass eine Anti-Reflux-Barriere Höchstleistungen vollbringen und sich permanent diesen unterschiedlichen Anforderungen anpassen muss, um den gastro-ösophagealen Übergang funktionstüchtig zu halten. 50% der Personen über 50 Jahre in der westlichen Welt haben eine Hiatushernie<sup>1</sup>. Dies ist auch ein Ausdruck, wie oft die Anti-Reflux-Barriere an ihre Grenzen stößt!

Welche Faktoren sind nun an dieser Barriere beteiligt? Wir beginnen zunächst mit den internen Mechanismen: Fyke und Code<sup>2</sup> sind es, denen es 1956 zuerst gelingt, eine intraluminal Hochdruckzone zwischen dem Ösophagus und dem Magen nachzuweisen. Die Muskulatur der Darmwand im Bereich des gastro-ösophagealen Übergangs besitzt einen erhöhten Tonus. Aus diesem Grund rechnet man den erhöhten Druck einer verstärkten tonischen Aktivität der glatten Muskulatur in diesem Bereich zu, die einen internen unteren ösophagealen Sphinkter (UÖS) bilden.

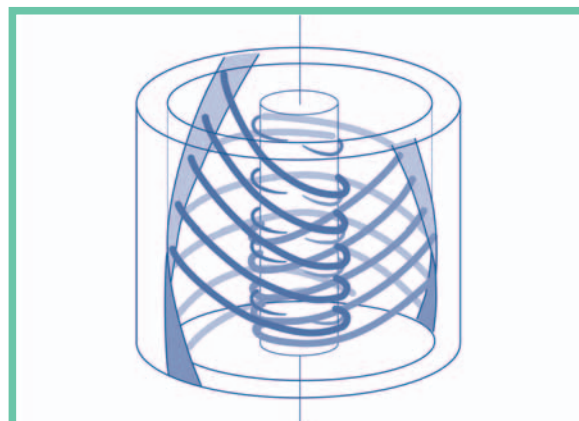
## Funktionelle Morphologie des GÖÜ

Im Hinblick auf die internen Mechanismen sind die Arbeiten von Stelzner<sup>3</sup> von großem Wert. Er weist nach, dass die Verschluss- und Transportfunktion des Übergangs sich in der funktionellen Morphologie der Muskulatur und seines bindegewebigen Skelettes wiederfinden und damit sich auch schon allein rein mechanisch erklären lassen. Spezielle morphologische Untersuchungen der Ösophaguswand, mittels derer es möglich ist, dem Faserverlauf im Präparat dreidimensional zu folgen, haben gezeigt, dass die äußere Längsmuskulatur kontinuierlich in die innere Quermuskulatur übergeht.

Grundbaustein der Wand ist eine anghakenförmige Muskelfaser, die von außen nach innen läuft und sich dort mit der Muskelfaser, die von der entgegengesetzten Seite nach innen läuft, überkreuzt. Auf Höhe der sich überkreuzenden Fasern entsteht im Ösophagus ein muskuläres Maximum. Der Winkel, mit denen sich die im Uhrzeigersinn und im Gegenuhrzeigersinn laufenden Fasern verschränken, ist im Verlauf des Ösophagus sehr unterschiedlich. Am Anfang und Ende des Ösophagus liegen sie unter 45°, zwischen diesen Endpunkten liegen sie zwischen 45°–180°.

Durch die Anordnung der Fasern entsteht sowohl ein intrinsischer muskulärer Transport- als auch Verschlussmechanismus.

Wie funktioniert hier der Transport? Die durch den Bolus kranial gedehnten Fasern kontrahieren sich reflektorisch und, den kranialen Anteil als Fixpunkt genommen, ziehen die verschränkten Fasern unterhalb des Bolus auf. Der Darm öffnet sich kaudal, der Bolus rutscht weiter. Der ursprünglich kraniale Fixpunkt wird nun zum Mobilpunkt und drückt damit gleich-



**Abb. 2** Verlauf der Muskelfasern im Bereich des terminalen Ösophagus (nach Stelzner). Aus: Helsmoortel J, Hirth T, Wühl P: Lehrbuch der viszerale Osteopathie, Peritoneale Organe. Georg Thieme Verlag, Stuttgart, 2002.

zeitig den Bolus mit nach kaudal. Dieser mechanische Mechanismus zieht sich durch den gesamten Ösophagus. Der Kontraktionsreflex wird in der Muskulatur selbst ausgelöst und ist auch noch nach Denervierung des Darmrohres präsent.

Wie funktioniert der Verschlussmechanismus am gastro-ösophagealen Übergang? Die Fasern verschränken sich auf Höhe des UÖS in einem Winkel unter 45°. Dies hat zur Folge, dass sie bei einer Längsdehnung des Ösophagus den UÖS zuziehen. Eine Spannung des Ösophagus in Längsrichtung unterstützt so die Verschlussfunktion des UÖS.

Es ist der thorakale Ösophagus, der im besonderen Maße unter einer physiologischen Längsspannung steht. Diese Spannung entsteht erst nach der Geburt und wird durch ein ungleich starkes Wachstum der thorakalen Körperwand und des Ösophagus, der relativ in seinem Wachstum zurückbleibt, verursacht.

Der Mechanismus eines Dehnverschlusses gibt dem Organismus eine Möglichkeit zur Kompensation in die Hand. Ist die Verschlussfunktion ungenügend, kann das Problem gelöst werden, indem der Ösophagus noch mehr unter Längsspannung gesetzt wird.

Wie kann sich die Längsspannung erhöhen? Dazu ist es notwendig, zu schauen, wie sich der Ösophagus mit dem parietalen System verbindet. Ab Th4 aufwärts ist er nach posterior bilateral mit der BWS bzw. der HWS verbunden. Der Schlund als Kontinuität des Ösophagus hat ebenso eine posteriore Verbindung zur HWS und fixiert sich letztendlich an der Schädelbasis. Eine Dekyphosierung der BWS bzw. Delordosierung der HWS hebt den Ösophagus, ebenso eine Flexion des Kraniums. Das Anheben bringt den Ösophagus unter eine erhöhte Längsspannung, der Schnürverschluss zieht sich wieder zu<sup>4</sup>.

In der osteopathischen Diagnostik lässt sich überprüfen, ob die verschiedenen parietalen Ebenen für den

GÖÜ genutzt werden. Diese Art der Kompensation kann aber an ihre Grenzen kommen: der UÖS wird durch den diaphragmalen Hiatus gezogen, eine Hernie entsteht.

## “Gerichtete Elastizität“ des gastro-ösophagealen Überganges

Betrachten wir nun einmal, wie sich das formbildende Wachstum in der embryologischen Entwicklungsgeschichte der sich aneinander anschließenden funktionellen Abschnitte Magen und Ösophagus ausbildet. Dies ist deswegen für uns von Interesse, da dieses formbildende Wachstum die Elastizität der Darmwand im GÖÜ bestimmt. Formbildendes Wachstum bezeichnet die Wachstumsdynamik, mit der sich die äußere Gestalt eines Organs ausbildet<sup>5</sup>.

Die Elastizität des Darmgewebes ist entsprechend der sich entwickelnden Form einer Struktur ausgerichtet. So wie beispielsweise die Form eines Luftballons (rund, oval etc.) von der spezifischen Elastizität der Luftballonwand abhängig ist. Wir sprechen daher von einer gerichteten Elastizität<sup>4, 6</sup>.

Diese Elastizität ist die Grundlage der intrinsischen Motilität, über die das Darmgewebe permanent stimuliert und “wachgehalten” wird, wie eine Feder, die permanent gezogen und komprimiert wird. Die intrinsische Motilität verursacht im Gegensatz zur räumlichen oder extrinsischen Motilität eine volumetrische Expan-

sion bzw. Retraktion eines Organs<sup>4,6</sup>. Dabei findet keine räumliche Verlagerung des Organs statt.

Der Ösophagus dreht sich während seines Längenwachstums in sich nach rechts, während er sich gleichzeitig räumlich nach vorne links entwickelt<sup>3,7</sup>. Wie sieht diese interne rotatorische Entwicklung des Darmrohres aus? Zur Vereinfachung kann man sich ein vertikales elastisches Gummischlauch vorstellen, dessen oberes Ende eine Hand festhält, während die andere Hand das untere Ende um 90° nach rechts dreht. Im Gummi entsteht eine Torsion nach rechts.

Äußerlich leicht abzulesen ist diese Rechtsrotation an dem Verlauf der beiden begleitenden Vagusnerven, die am Anfang des Ösophagus in einer frontalen Ebene verlaufen und am Ende sich in eine sagittale Ebene gedreht haben. Ebenfalls haben sich die oben vorne liegenden Muskelmaxima des Ösophagus, die durch sich überkreuzende Muskelfasern entstehen, unten zur rechten Seite gedreht.

Auch die Überkreuzungswinkel, mit denen sich die im und gegen den Uhrzeigersinn verlaufenden Muskelfasern verschränken, verkippen sich durch diese interne Rotation des Ösophagus zueinander um ca. 20°<sup>3</sup>.

Identisch mit dem Verlauf der Muskelfasern ist die räumliche Organisation des bindegewebigen Skelettes des Ösophagus<sup>3</sup>. Es ist aus funktioneller Sicht eine mechanische Gleitschiene für die Aktivität der Muskelfasern.

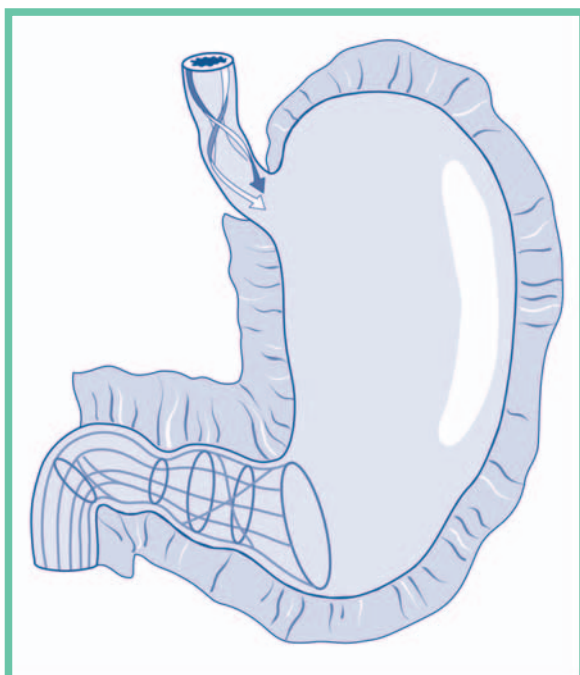
Nun zum formbildenden Wachstum des sich anschließenden proximalen Magens und seiner sich entwickelnden gerichteten Elastizität:

Der Fundus des Magens buchtet sich nach hinten oben links aus. Er vollführt dabei wie eine aufsteigende Spirale eine Linksrotation<sup>4,5,6</sup>. Auf der Höhe des Übergangs treffen also mit dem Ösophagus und dem proximalen Magen zwei in ihrer Rotationsrichtung entgegengesetzte elastische Qualitäten aufeinander.

Um ein Bild zu geben: wird ein Lappen ausgewrungen, so dreht die eine Hand den Lappen in eine Richtung, die andere in die Entgegengesetzte. An der Stelle, an der die beiden Drehmomente aufeinander treffen, entfaltet sich die stärkste mechanische Wirkung oder Kraft. Dort wird die meiste Flüssigkeit aus dem Lappen gepresst.

Auf den gastro-ösophagealen Übergang übertragen bedeutet dies: Hier entsteht durch die gerichtete Elastizität der beiden Nachbarn ein Torsionspunkt. Ein Torsionspunkt, der am GÖÜ eine vermehrte Kraft bzw. Tonus verursacht. Einen Torsionspunkt, der vice versa eben diesen Tonus permanent durch die Dynamik der intrinsischen Motilität stimuliert und aufrecht erhält.

Die elastische “Gewebefeder” wird nicht nur gezogen und komprimiert, sondern auch noch gleichzeitig in sich verwunden. Dies steigert die mechanische Stimulation des Gewebes, erhöht seine Ruheaktivität.



**Abb. 3** Faserverlauf am GÖÜ, Wandarchitektur von Antrum, Pylorus und Bulbus duodeni (nach Stelzner). Aus: Helsmoortel J, Hirth T, Wührl P: Lehrbuch der viszeralen Osteopathie, Peritoneale Organe. Georg Thieme Verlag, Stuttgart, 2002.

So ist in der Praxis die intrinsische Motilität des Ösophagus und des Magens in diesem Bereich auch ein Ausdruck für das Funktionieren des GÖÜ und palpativ zu überprüfen. Ein Verlust der intrinsischen Motilität in diesem Bereich ist gleichbedeutend mit dem Verlust der inneren Kraft, diesen Übergang verschlossen zu halten. Damit ist die Notwendigkeit verbunden, sich eine externe Kompensation zu suchen. Eine erhöhte intrinsische Motilität kann wiederum ein Ausdruck sein, dass der GÖÜ mehr als normal belastet wird. Die Ursache kann im Abdomen (erhöhte Tension), im Thorax (Lungenproblematik) oder im Diaphragma zu suchen sein.

## Neurovegetative Kontrolle des GÖÜ

Neurologisch überwacht und unterstützt wird die Muskulatur des UÖS vom neurovegetativen System, d.h. dem Ortho- und Parasympathikus. Der Übergang muss geschlossen sein, damit nicht der Mageninhalt aszendiert, er muss sich aber auch öffnen lassen, um beim Schlucken den herannahenden Inhalt des Ösophagus zum Magen durchzulassen. Auch das neurovegetative System muss diesen Qualitäten gerecht werden und sowohl eine statische als auch eine dynamische Aktivität zulassen bzw. regulieren können. Der Parasympathikus, der mit den beiden Nn. vagii zum Ort des Geschehens gelangt, generiert auf dieser Ebene sowohl einen Tonus als auch eine Peristaltik in der Darmwand, d.h. er besitzt sowohl tonische als auch phasische Qualitäten. Der Orthosympathikus besitzt im Bereich des UÖS ebenfalls unterschiedliche Rezeptoren; alpha-Rezeptoren, die die Muskulatur stimulieren, beta-Rezeptoren, mit einer inhibitorischen Wirkung.

## Crurales Diaphragma, externer ösophagealer Sphinkter

Seit der Entdeckung des UÖS von Fyke und Code im Jahre 1956 dauert es nahezu 30 Jahre, bis der diaphragmale Hiatus wieder in den Blickpunkt wissenschaftlichen Interesses gerät und ihm schließlich eine bedeutende Rolle im Verschlussmechanismus des gastroösophagealen Übergangs zugeschrieben wird.

Wenn man den UÖS als internen Sphinkter betrachtet, so bildet das crurale Diaphragma den externen Sphinkter<sup>8</sup>.

Schon in der Entwicklungsgeschichte wird diese enge Verbundenheit deutlich. Im Verlauf seines Wachstums integriert das crurale Diaphragma Gewebe aus dem Meso des Ösophagus im Bereich des GÖÜ.

Bei 58% der Menschen wird der Hiatus durch das rechte Crus diaphragmatis gebildet. Beim Rest sind beide Crura (39%) bzw. Mischformen (3%)<sup>9</sup>.

## Normale Funktion des externen Sphinkters

Seine normale Aufgabe ist, bei Steigerung des thorakoabdominalen Druckgefälles wie eine äußere Manschette um den UÖS die Kompression und damit den inneren ösophagealen Druck entsprechend zu erhöhen. Der Druck im GÖÜ muss immer etwas höher liegen als der thorakoabdominale Druckgradient, damit der Mageninhalt nicht aszendiert. Dafür sorgt v.a. das crurale Diaphragma<sup>8</sup>.

Bei jeder Einatmung verringert sich der thorakale Druck, erhöht sich der abdominale Druck und damit auch die aszendierende Kraft, die auf den Mageninhalt einwirkt. Die Crura müssen entsprechend ihren phasischen Tonus erhöhen, damit nicht bei jeder Einatmung der Inhalt in den Ösophagus steigt.

Mit jeder Bewegung der Extremitäten und des Rumpfes, bei jeder Gleichgewichtsreaktion erhöht sich der abdominale Druck<sup>10, 11</sup>. Er verdoppelt sich beispielsweise mit jedem Auftreten des Fußes beim Gehen<sup>12</sup>.

Das Abdomen wird dabei gleich einem "hydraulischen Kissen" durch den begrenzenden muskulären Container komprimiert, eine Druckerhöhung ist die Folge. Diese Erhöhung dient v.a. der Stabilisation des gesamten Rumpfes<sup>13-19</sup>. Das Diaphragma nimmt dabei eine zentrale Rolle ein. Es erhöht seine posturale Aktivität vorauseilend vor jeder Bewegung des Körpers<sup>13</sup>. Vor der Motorik kommt zuerst die Sicherung der Statik.

Während diese posturalen und phasischen Druckschwankungen, denen das Abdomen oft gleichzeitig ausgesetzt ist und die sich in ihrer Summe addieren, muss der crurale Anteil des Diaphragmas permanent dafür sorgen, dass der GÖÜ entsprechend abgesichert wird.

Aber auch bei anderen Manövern, wie husten, pressen, sprechen, an denen das Zwerchfell maßgeblich mitbeteiligt ist, muss der Kompressionsdruck im GÖÜ angepasst werden. Dies ist die normale Aufgabe des externen Sphinkters.

## Kompensationsfähigkeit des externen Sphinkters

Das Diaphragma kann aber auch ein Funktionsverlust des internen Sphinkters kompensieren.

Klein et al.<sup>20</sup> konnten nachweisen, dass bei Patienten, denen auf Grund eines Adenokarzinoms die glatte Muskulatur des UÖS komplett entnommen wurde, der externe Sphinkter seine Aufgaben übernimmt. Entspannt das crurale Diaphragma normalerweise bei Endexpiration in Rückenlage nahezu komplett, bleibt es nun tonisch angespannt, um den GÖÜ weiterhin gegen einen Reflux zu sichern. Wie wir noch sehen

werden, bringt diese Kompensation auch Probleme mit sich.

## Regulation des externen Sphinkters

Der externe Sphinkter, d.h. das crurale Diaphragma, wird separat reguliert. Er muss genauso wie der interne Sphinkter zwei Funktionen gerecht werden: den Verschluss sichern, und sich beim Schlucken öffnen. Man kann herumspazieren und gleichzeitig beispielsweise ein Glas Wasser trinken. Das Wasser wird den GÖÜ passieren, die Sphinkter sich öffnen.

Liu et al.<sup>21</sup> gelingt es nachzuweisen, dass ein peripherer Steuerungsmechanismus des diaphragmalen Sphinkters existiert, der beim Schluckakt bzw. bei Dehnung des Ösophagus den externen Sphinkter inhibiert. Auch nach Phrenicotomie und Vagotomie bleibt dieser Mechanismus bestehen. Die dafür zuständige Schaltstelle liegt also direkt vor Ort im Zwerchfellmuskel selbst. Es gibt also auch hier wieder einen inneren Mechanismus, der von externen Steuerungsebenen genutzt werden kann.

Beide Crura diaphragmatis erhalten jeweils über einen posterioren Ast der beiden Nn. phrenici separat ihre motorische Information. Diese speist sich über die verschiedensten Zentren (posturale Zentren, respirato-

risches Netzwerk, Formatio reticularis, etc.) des ZNS ein. Separat von den anderen Anteilen des Zwerchfells werden die Crura an ihre jeweiligen Aufgaben angepasst. Auch wenn der Hiatus nur vom rechten Crus gebildet wird, versorgen beide Nn. phrenici diesen Bereich.

## Phreno-ösophagele Membran

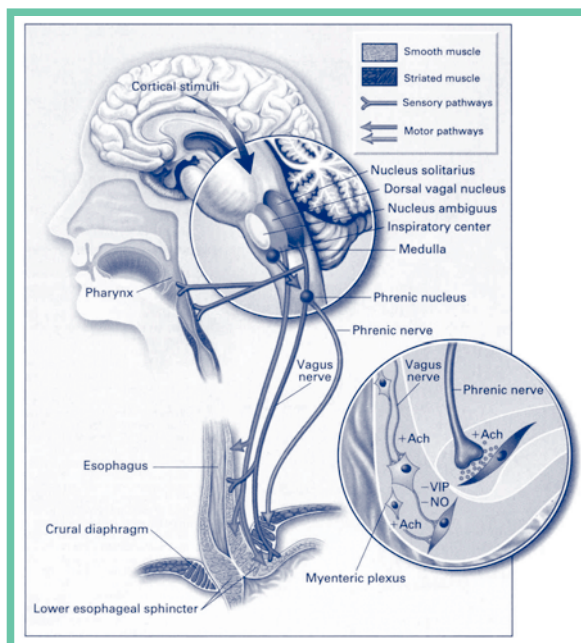
Die korrekte Positionierung des UÖS im Hiatus, die durch die phreno-ösophagele Membran gewährleistet wird, ist ein essentieller Faktor für einen funktionellen GÖÜ. Die Verankerung garantiert, dass der externe Sphinkter mit seiner Kraft auf die gleiche Ebene wirkt wie der UÖS.

Diese Membran besitzt in der Literatur viele Namen. So wird sie auch als peri-ösophagele Membran, phreno-ösophageles Ligament (s. Abb. 1) oder auch als Lig. von Treitz und Leimer bezeichnet.

In dieser elastischen Membran eingebunden ist der GÖÜ im Hiatus aufgehängt, wodurch eine gewisse physiologische Bewegung gewährleistet wird. 1–2 cm bewegt sich der UÖS beim Schlucken normalerweise nach kranial<sup>1</sup>. Die Elastizität der Membran bringt den Ösophagus nach dem Schlucken wieder zurück in seine Position.

Die Ergebnisse der Studie von Kwok et al.<sup>22</sup> zeigen, dass diese Membran genau für diese Aufgabe gebaut ist. Sie inseriert mit ihren zwei Blättern tief im Ösophagus. Das obere Blatt ist dicker und stabiler als das untere. Gerade das obere Blatt wird auch am meisten mechanisch strapaziert. Die Membran kann man mit einem Trampolin oder einer Lautsprechermembran vergleichen, das v.a. in eine Richtung, d.h. nach oben gedehnt wird. Die elastische Qualität dieser Membran ist ein wichtiger Parameter für seine Funktion und der Verlust ihrer Elastizität sicherlich auch ein wichtiger Faktor für die Entwicklung einer Hernia im Alter.

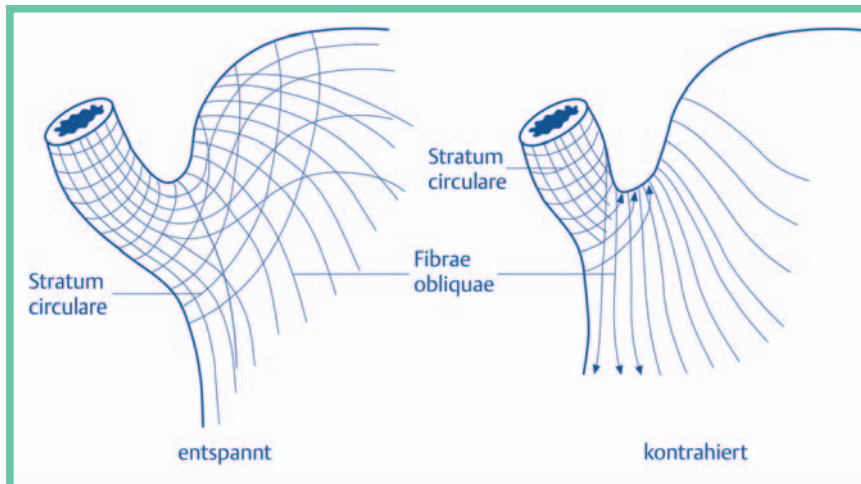
Die Membran erlaubt sozusagen eine Art Gelenkspiel zwischen dem cruralen Diaphragma und dem Ösophagus, innerhalb dessen der dynamische Konflikt dieser beiden Strukturen gelöst werden muss (s.o.). Ist dies ein Gelenkspiel, dann ist die Hiatushernie eine Luxation oder Subluxation des "Gelenkes", in der der Ösophagus immer nach oben bzw. das Diaphragma immer nach unten luxiert. Wie wir noch sehen werden, spielt die Positionierung des UÖS bei der Entwicklung der Refluxerkrankung eine wichtige Rolle.



**Abb. 4** Beim Schlucken gibt es neben der Inhibition des externen Sphinkters vor Ort auch einen zentralen Reflexmechanismus. Dieser läuft vom Pharynx (Dehnung/Schlucken) über afferente vagale Fasern zum Hirnstamm, um von dort aus die Phrenicusefferenzen zu modulieren. Aus: Mittal RK, Balaban DH: Mechanism of disease: the esophagogastric Junction, NEJM, 1997.

## His'scher Winkel und abdominaler Ösophagus

Der schräge Eintritt des Ösophagus verursacht einen steilen Winkel auf der großen Kurvaturseite des gastro-ösophagealen Überganges, den His'schen Winkel. Dieser Winkel hat einen Klappeneffekt und erhöht die Kompetenz der Refluxbarriere<sup>23</sup>.



**Abb. 5** Der Effekt des His'schen Winkels wird noch verstärkt durch die Anordnung der ösophagalen und gastrischen Muskelfasern, die bei Kontraktion des Mageneingangs verschließen und den His'schen Winkel noch steiler machen. Nach Liebermann-Meffert. Aus: Helsmoortel J, Hirth T, Wühl P: Lehrbuch der viszeralen Osteopathie, Peritoneale Organe. Georg Thieme Verlag, Stuttgart, 2002.

Die distalen 2 cm des Ösophagus liegen normalerweise im Abdomen. Die Tatsache, dass dieses Segment dem abdominalen Druck ausgesetzt ist, ist wichtig und hilfreich bei der Erhöhung des Druckes im UÖS und erhält seine Kompetenz während abdominaler Kompression<sup>23</sup>.

## Gastro-ösophagealer Reflux

Auch bei Gesunden existiert ein gastro-ösophagealer Reflux. Dieser physiologische Reflux mit der sich anschließenden Peristaltik hat eine reinigende Wirkung auf den ösophagalen Übergangsbereich<sup>1,3</sup>.

Er entsteht beim Schlucken, aber auch bei sog. "transient relaxations" des GÖÜ. Diese "transient relaxations", bei denen sowohl der interne als auch der externe Sphinkter sich entspannen, haben eine physiologische Funktion. Sie dienen dazu, überschüssiges Gas aus dem Magen abzulassen. Dabei ist die Magenflüssigkeit, d.h. besonders die Magensäure, ein ungezogener Trittbrettfahrer. Die "transient relaxations" sind verantwortlich für 80% der physiologischen Refluxperioden und werden vagal (s. Abb. 4) reguliert<sup>23</sup>.

## Reflux durch Hypotension des UÖS

Unter psychischem Stress senkt sich der Tonus im UÖS um 25%, gleichzeitig kann er sich während des Schluckaktes nicht mehr so gut entspannen. Das crurale Diaphragma kompensiert dies von außen und erhöht seine tonische und phasische Aktivität. Dennoch bleibt die Peristaltik des Ösophagus gestört, der physiologische Reflux verlängert sich zeitlich, die Belastung des Ösophagus mit Säure wird größer<sup>24</sup>.

Es gibt noch weitere Faktoren, die auf die Tension des UÖS einwirken. So ist der hormonelle und neurohormonelle Bereich zu nennen (z.B. Adrenalin (Stress, s.o.), eventuell Gastrin, Progesteron/Östrogen bei Schwangerschaft, ...), aber auch chemische Faktoren, die z.B. mit der Ernährung den UÖS beeinflussen (z.B. Alkohol, Schokolade, Nikotin,...).

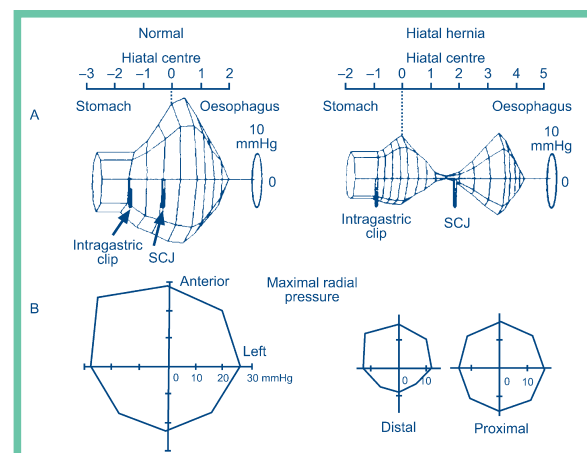
## Reflux bei intaktem UÖS

Mehr als 90% der Menschen, die an einer Refluxerkrankung leiden, haben eine Hiatushernie<sup>1</sup>. Gleichzeitig haben viele, die unter Reflux leiden, noch einen intakten UÖS<sup>25</sup>.

Wie ist das möglich?

Eine wichtige Voraussetzung für die Sicherung des GÖÜ ist die Tatsache, dass interner und externer Sphinkter auf eine Ebene einwirken, die Kräfte des cruralen Diaphragmas und des UÖS sich also addieren. Nur gemeinsam sind sie stark genug! Bei einer Hiatushernie ist dies nicht mehr der Fall.

In einer beeindruckenden Studie weisen Karhilas et al.<sup>25</sup> nach, dass durch die Dissoziation der Sphinkter sich zwei "high pressure zones" bilden, die in ihrer



**Abb. 6** Die Abbildung zeigt die "high pressure zone" beim Gesunden und beim Refluxkranken (Patient liegt, der Ösophagus befindet sich rechts, der Magen links). SCJ = squamocolumnary junction  $\hat{=}$  GÖÜ. Nachdruck aus: Holloway RH: The anti-reflux barrier and mechanisms of gastro-oesophageal reflux. Baillieres Best Pract Res Clin Gastroenterol 14 (5): 681–699, Okt 2000. Mit freundlicher Genehmigung von Elsevier Ltd.

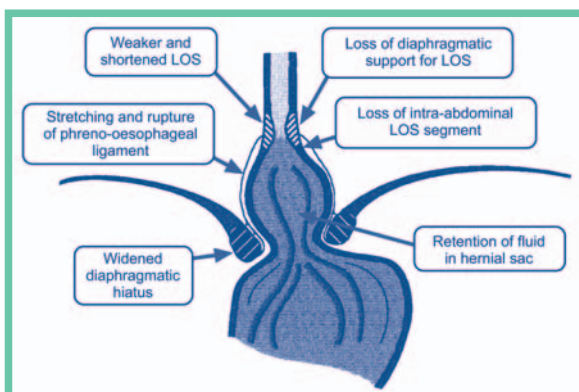
Summe aber oftmals dem Druck des GÖÜ beim Gesunden entspricht. Interner und externer Sphinkter sind intakt, aber schlecht positioniert. Dabei liegt der UÖS zu hoch, d.h. oberhalb des Hiatus, und/oder der Hiatus, d.h. das crurale Diaphragma, zu tief.

Bei gesunden Probanden liegt der GÖÜ (= SCJ = squamocolumnary junction) ca. 0,5 cm unterhalb des Hiatus und die gastroösophagale "high pressure zone" dehnt sich noch 1,1 cm distal davon aus (s. Abb. 6). Bei den Patienten mit einer Hiatushernie hat sich die "high pressure zone" in zwei Segmente dissoziiert, ein Segment proximal des GÖÜ (der UÖS), ein Segment distal davon (das crurale Diaphragma).

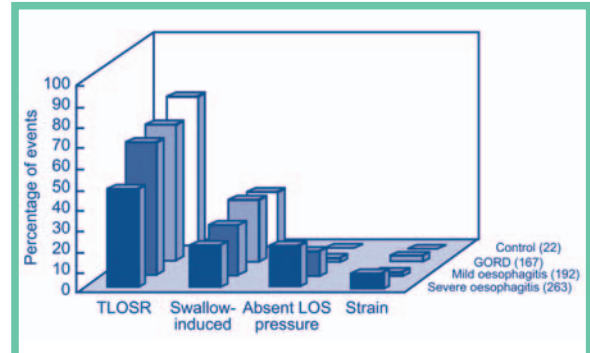
Nun wird der physiologische Reflux zum Problem. Dies hat zwei Gründe: Zum einen ist im Herniensack Magensäure eingeschlossen, die nun natürlich ebenfalls als Trittbrettfahrer mit den "transient" relaxations sich in den unteren Ösophagus ergießt. Der Trittbrettfahrer ist jetzt voluminöser als normalerweise.

Zum zweiten ist die reinigende Peristaltik des unteren Ösophagus, die die Säure wieder in den Magen schafft, gestört und langsamer<sup>1</sup>. Damit ist die Kontaktzeit der Ösophaguswand mit der Magensäure verlängert.

Aber es gibt für die Anti-Reflux-Barriere noch weitere negative Folgen: Der His'sche Winkel und die Unterstützung des GÖÜ durch den abdominalen Ösophagus geht verloren. Die phreno-ösophagale Membran wird permanent gedehnt, ein Elastizitätsverlust ist die Folge. Der Hiatus wird geweitet, das crurale Diaphragma irritiert. Das crurale Diaphragma erhöht seinen Tonus, wodurch die Abschnürung der Hernie verstärkt wird<sup>24, 26</sup>. Dieses Abschnüren drückt den Inhalt des Herniensackes noch mehr in den Ösophagus. Gleichzeitig wird der Druck im UÖS oftmals durch den Stress gesenkt. Beides verstärkt den Reflux.



**Abb. 7** Negative Auswirkungen einer Hiatushernie auf die Anti-Reflux-Barriere. Nachdruck aus: Holloway RH: The anti-reflux barrier and mechanisms of gastro-oesophageal reflux. Baillieres Best Pract Res Clin Gastroenterol 14 (5): 681–699, Okt 2000. Mit freundlicher Genehmigung von Elsevier Ltd.



**Abb. 8** In der Graphik werden die verschiedenen Störungen im UÖS (= LOS) und deren Verhältnis zu Refluxperioden dargestellt. Die Graphik macht deutlich, dass die "transient relaxations" (TLSOR = transient lower oesophageal sphincter relaxation) die Hauptursache für Refluxerkrankungen darstellen. Nachdruck aus: Holloway RH: The anti-reflux barrier and mechanisms of gastro-oesophageal reflux. Baillieres Best Pract Res Clin Gastroenterol 14 (5): 681–699, Okt 2000. Mit freundlicher Genehmigung von Elsevier Ltd.

Natürlich kann auch durch eine Insuffizienz des UÖS vermehrt Reflux entstehen. Ebenso ist es möglich, dass durch eine Dysregulation die vagal gesteuerten "transient relaxations" vermehrt auftreten.

## Ursachen für die Hiatushernie

Für die Entwicklung einer Hernie gibt es im Prinzip zwei Möglichkeiten: der UÖS ascendiert oder der Hiatus descendiert.

Wie schon zuvor erwähnt, kann eine kompensatorische Anpassung des Dehnverschlusses, in der über eine Aufrichtung des Bewegungsapparates die Längsspannung der Speiseröhre vergrößert wird, mit einer Hernie enden. Der gleiche Effekt entsteht, wenn der Ösophagus sich verkürzt. Er retrahiert sich im unteren Abschnitt als Folge der vermehrten Säurebelastung. Dies wäre schon eine Folge einer gestörten Refluxperistaltik, welche das Problem noch verschärft. Der zervikale Anteil des Ösophagus und ebenso der Schlund sind im Gegensatz zum thorakalen Anteil recht kontraktile und können sich muskulär verkürzen. Dies kann als primäre Dysfunktion oder im Sinne einer Kompensation auftreten.

Ein Magen in Hypertension kann den Hiatus aufdrücken. Ebenso kann eine Schwangerschaft, die eine ascendierende Kraft produziert, den Magen hochdrücken.

Eine Hypotension im UÖS kann ebenfalls zur Folge haben, dass der Magen durchrutscht. Hier ist es sicher interessant, die neurovegetativen Relationen zu überprüfen. In diesem Zusammenhang sind auch die verschiedenen Reflexmechanismen wichtig (z.B. gastro-

kolischer Reflex, ösophago-gastro-rektaler Reflex etc.), welche die verschiedenen Verschlussysteme des Darms miteinander verbinden. Sie können auf die Sphinkterfunktion des UÖS einen Einfluss haben, aber auch auf die Entleerungsrate des Magens. Eine verlangsamte Entleerung belastet die Anti-Reflux-Barriere. Für die Diagnostik ist es daher wichtig, die verschiedenen Sphinktersysteme zu kontrollieren.

Auch eine parietale Problematik kann eine Hiatushernie verursachen. Dies kann durch eine Aufrichtung der entsprechenden Bereiche des Bewegungsapparates, die mit dem Ösophagus verbunden sind, geschehen (s.o.). Es kann aber auch sein, dass der Thorax sich auf dem Abdomen stabilisiert, der Brustkorb auf dem Bauch sitzt (z.B. bei einer Flexionsdysfunktion des Brustkorbes). Das Abdomen muss für die Stabilisation seine Tension steigern, gleichzeitig wird der Magen mehr auf den GÖÜ gedrückt.

## Was war zuerst, das Ei oder die Henne?

Öffnet sich der Hiatus, weil die Kardie ihn aufdehnt, oder ist es umgekehrt, rutscht die Kardie durch, weil der Hiatus sich vergrößert hat? Letzteres rückt immer mehr in den Blickpunkt der Wissenschaft<sup>1</sup>.

Welche funktionelle Relationen können das crurale Diaphragma in seiner Sphinkterfunktion beeinträchtigen?

Zuerst ist hier die Atmung zu nennen. Verlagert sich die Atemmittellage des Zwerchfells in Richtung Inspiration (wie beispielsweise bei Asthmatikern), bleibt auch der Tonus des cruralen Diaphragmas bei Endexpiration erhöht<sup>26</sup>. Gleichzeitig verändert sich die Größe des Hiatus. Zusätzlich steigert sich der thorakoabdominale Druckgradient, die ascendierende Kraft auf den Mageninhalt wird größer.

Verliert ein Bauchorgan seine Tension und ptosiert, kann es das Zwerchfell dazu bringen, seine Atemmittellage in Richtung Inspiration zu verlagern. Je tiefer das Diaphragma sinkt, um so stärker muss sich der crurale Anteil anspannen. Gleichzeitig betrifft diese Verlagerung oft nur eine Zwerchfelloberhälfte (z.B. bei einer Leberptose das rechte Hemidiaphragma).<sup>4, 6, 27</sup>

Es entsteht innerhalb des Diaphragmas dadurch eine Asymmetrie, die gerade durch das crurale Diaphragma in der sagittalen Mittellinie stabilisiert wird<sup>28</sup>.

Aber Einflüsse des Bewegungsapparates auf das crurale Diaphragma sind ebenso vorstellbar. Wir wissen, dass das Diaphragma eine wichtige Rolle in der Lokomotorik findet. Hier springt die direkte Verbindung der Crura zur LWS ins Auge.

Aber auch die Entwicklungsgeschichte weist uns wichtige Relationen auf: retrogländuläres Gewebe wird in den Pars lumbalis des Diaphragmas integriert. Dies bedeutet, dass auch die Nierenlogie diesen Bereich beeinflussen kann.

Der von Treitz entdeckte "Hilfsmuskel"<sup>29</sup> stellt eine wichtige Verbindung zum Dünndarm dar. Er ist Teil des rechten Crus und läuft von der rechten Oberkante des Hiatus oesophagalis rechts um den Gefäßstamm des Truncus coeliacus mit seinen Ganglien herum und strahlt schließlich in das Lig. v. Treitz ein. Dieses Ligament nun wiederum ist mit dem duodenojejunalen Winkel verbunden. Bei gravitationellen Problemen des Dünndarmes kann das Ligament mechanisch beansprucht werden und eine Haltefunktion übernehmen. Über den Hilfsmuskel wird dabei auch das rechte Crus diaphragmatis in die Pflicht genommen. Dies kann möglicherweise die Funktion des externen Sphinkters am GÖÜ beeinträchtigen, den Hiatus verändern.

## Gastric Asthma und pulmonaler Reflux

Wie schon erwähnt, kann eine Lungenproblematik wie Asthma die Sphinkter am GÖÜ in ihrer Funktion verändern. Dies trifft zu einem Teil auf den externen Sphinkter. Das Diaphragma bleibt in dem Bereich auch in Endexpiration tonisch, was die Reinigungsperistaltik des Ösophagus stört und verlängert. Des Weiteren verändert sich die Größe des Hiatus. Auf den UÖS hat die autonome Dysregulation der Asthmatiker eine negative Einwirkung. Das betrifft ebenfalls den Tonus als auch die Peristaltik. Die Ursache für den Reflux liegt in der Lunge, man könnte hier von "pulmonalem Reflux" sprechen.

Mittlerweile macht der Begriff "gastric asthma" mehr und mehr seine Runde, und dies zurecht! Es wird zunehmend deutlich, dass die Entwicklung von Asthma nicht selten durch eine Refluxerkrankung verursacht wird<sup>30-33</sup>. Die aufsteigende Säure triggert eine Bronchokonstriktion. Dies geschieht schon im distalen Ösophagus durch eine Reizung der Vagusnerven, die wiederum eine Bronchokonstriktion verursachen<sup>34</sup>. Verstärkt wird die Symptomatik noch, wenn eine Mikroaspiration der Säure hinzukommt. Sie stimuliert die Ausschüttung der Substanz P, ein Entzündungsmediator, der Ödeme in den Atemwegen verursacht<sup>30, 31</sup>. Gleichzeitig wird der Vagusnerv noch stärker gereizt.

Eine Untersuchung von Patterson et al.<sup>31</sup> zeigt, dass 77% aller Asthmatiker unter gastro-ösophagalem Reflux leiden, 42% haben eine Ösophagitis, 82% eine abnormale Kontaktzeit der Säure mit dem Ösophagus. 24% der Asthmatiker haben einen klinisch stummen (!) Reflux, bei 70% verbessert sich das Asthma durch eine Anti-Reflux-Therapie!

Das Liegen verstärkt den Reflux. Dies kann auch das nächtliche Asthma erklären, welches durch den vermehrten Reflux ausgelöst wird<sup>35, 36</sup>.

Der GÖÜ liegt an der Schwelle zwischen der thorakalen und der abdominalen Viszera. Es gibt Dysfunktio-

nen im Abdomen, die durch die thorakalen Viszera kompensiert werden. Der GÖÜ ist dazu prädestiniert, nach einer Kompensation im Thorax zu suchen. Er scheint diese Kompensation auf metabolische und neurologische Weise zu stimulieren.

Was könnte der kompensatorische Zweck des "gastric asthma" im ersten Moment sein? Die Atemaktivität wird durch die Säure angeregt. Das Zwerchfell muss mehr arbeiten, da sich der Atemwegswiderstand und das Atemminutenvolumen erhöhen<sup>31</sup>. "Gastric asthma" sagt aus, dass das Problem im viszeralen System des Abdomens liegt.

Hat der Magen eine Hypertension, so kann eine verstärkte Atemaktivität den Magen mehr komprimieren und entstauen. Auch die Bauchwandmuskulatur wird bei der Expiration aktiv und komprimiert zusätzlich das Abdomen.

Hat der Magen seine Tension verloren und hängt sich an seine Sphinkter, werden der interne und externe Sphinkter des GÖÜ ihren Tonus erhöhen. Die Peristaltik in diesem Bereich wird gestört, es entsteht ebenfalls vermehrt Reflux. Die Atmung wird wieder stimuliert, das Abdomen mobilisiert. Dies kann dem Magen helfen, seine normale Tension wieder zu finden.

Der UÖS ist nach der Geburt physiologisch insuffizient. Seine Verschlussfunktion reift mit der Aufrichtung und dem Wachstum des Brustkorbes heran.

Viele Kinder haben zuviel Reflux, das Symptom ist nicht selten Asthma<sup>35</sup>. Diese Tatsache verpflichtet den Osteopathen, auch bei Neugeborenen und Kleinkindern den GÖÜ in seiner Funktion zu kontrollieren. Und mit dem GÖÜ alle anderen Verschlussysteme des Abdomens.

## Fazit

Um den GÖÜ zu behandeln, ist es notwendig, all die verschiedenen Mechanismen und Einflüsse, die auf dieses Verschlussystem einwirken, zu verstehen. Der GÖÜ ist eine wichtige Schaltstelle zwischen den thorakalen und abdominalen Viszera, die der Organismus zur Kompensation nutzt, die aber selbst nicht selten eine Dysfunktion entwickelt. Es reicht für die osteopathische Praxis nicht aus, nur den UÖS bzw. das "Gelenk" zwischen UÖS und cruralem Diaphragma zu behandeln. Alle Relationen, die hier eine Rolle spielen, müssen in die Diagnose und Behandlung einfließen. So ist es deutlich, wie wichtig das Diaphragma in diesem Bereich ist und welche Relationen diesen externen Sphinkter in seiner Arbeit beeinträchtigen können. Der GÖÜ sitzt an einer Schlüsselstelle und darf nicht unterschätzt werden! Auch wenn es keine Refluxsymptomatik gibt, kann der Reflux erhöht sein und "gastric asthma" sich entwickeln. Reflux ist nicht nur ein Erwachsenenproblem, sondern betrifft nicht selten auch Kinder. So ist es im pädiatrischen Bereich notwendig, die physiologische Reifung des Verschlussystems zu kontrollieren.



Korrespondenzadresse:

Thomas Hirth, D.O.  
Schwedter Straße 52  
10435 Berlin  
E-Mail: Thomas\_Hirth@gmx.de

## Literatur

- Mittal RK: Hiatal hernia: myth or reality? *Am J Med* 103 (5A): 33–39, 1997.
- Fyke FE, Code CF: Gastroesophageal sphincteric healthy human beings. *Gastroenter*. Basel 86: 135–150, 1956.
- Stelzner F: Chirurgie an viszeralen Abschlussystemen. Thieme, 1999.
- Helsmoortel J, Hirth T, Wühl P: Lehrbuch der viszeralen Osteopathie, Peritoneale Organe. Georg Thieme Verlag, Stuttgart, 2002.
- Liebermann-Meffert D: Form und Lageentwicklung des menschlichen Magens und seiner Mesenterien. *Acta Anatomica* 72, 376–410, 1969.
- Helsmoortel J, Hirth T, Wühl P: Autonomie der Viszera und ihre Konsequenzen für die osteopathische Praxis. *Osteopath. Med* 3 (4): 4–10, 2002.
- Hinrichsen KV (Hrsg): Humanembryologie: Lehrbuch und Atlas der vorgeburtlichen Entwicklung des Menschen. Springer-Verlag Berlin Heidelberg New York, 1993.
- Mittal RK: The crural diaphragm, an external lower esophageal sphincter: a definitive study. *Gastroenterology* 105 (5): 1565–7, 1993.
- Skandalakis JE, Skandalakis PN, Skandalakis LJ: Openings of the diaphragm. *Surgical Anatomy and Technique: A Pocket Manual*. New York, Springer 1995.
- Hodges PW, Gandevia SC: Changes in intra-abdominal pressure during postural and respiratory activation of the human diaphragm. *J Appl Physiol* 89 (3): 967–976, Sept. 2000.
- Hodges PW, Gandevia SC: Activation of the human diaphragm during a repetitive postural task. *J Physiol (Lond)* 1: 522, 2000.
- Grillner S, Nilsson J, Thorstenson A: Intra-abdominal pressure changes during natural movements in man. *Acta Physiol Scand* 103 (3): 275–83, 1978.
- Hodges PW, Butler JE, Mc Kenzie DK, Gandevia SC: Contraction of the human diaphragm during rapid postural adjustments. *J Appl Physiol* 505 (2): 539–548, 1997.
- McGill SM, Norman RW: Reassessment of the role of intra-abdominal pressure in spinal compression. *Ergonomics* 30 (11): 1565–88, 1987.
- Cresswell AG: Responses of intra-abdominal pressure and abdominal muscle activity during dynamic trunk loading in man. *Eur J Appl Physiol Occup Physiol* 66 (4): 315–20, 1993.
- Cresswell AG, Oddsson L, Thorstenson A: The influence of sudden perturbations on trunk muscle activity and intra-abdominal pressure while standing. *Exp Brain Res* 98 (2): 336–41, 1994.
- Cholewicki J, Juluru K, Radebold A, Panjabi MM, McGill SM: Lumbar spine stability can be augmented with an abdominal belt and/or increased intra-abdominal pressure. *Eur Spine J* 8 (5): 388–95, 1999.
- Hodges PW, Cresswell AG, Daggfeldt K, Thorstenson A: In vivo measurement of the effect of intra-abdominal pressure on the human spine. *J Biomech* 34 (3): 347–53, 2001.
- Daggfeldt K, Thorstenson A: The role of intra-abdominal pressure in spinal unloading. *J Biomech* 30 (11–12): 1149–55, 1997.
- Klein WA, Parkman HP, Dempsey DT, Fisher RS: Sphincterlike thoracoabdominal high pressure zone after esophagogastric resection. *Gastroenterology* 105 (5): 1362–9, 1993.
- Liu J, Yamamoto Y, Schirmer BD, Ross RA, Mittal RK: Evidence for a peripheral mechanism of esophagocrural diaphragm inhibitory reflex in cats. *Am J Physiol Gastrointest Liver Physiol* 278 VT, 2000.
- Kwok H, Marris Y, Al-Ali S, Windsor JA: Phreno-esophageal ligament re-visited. *Clin Anat* 12 (3): 164–70, 1999.
- Holloway RH: The anti-reflux barrier and mechanisms of gastro-oesophageal reflux. *Baillieres Best Pract Res Clin Gastroenterol* 14 (5): 681–99, 2000.
- Mittal RK, Stewart WR, Ramahi M, Chen J, Tisdelle D: The effects of psychological stress on the esophagogastric junction pressure and swallow-induced relaxation. *Gastroenterology* 106 (6): 1477–84, 1994.
- Kahrilas PJ, Lin S, Chen J, Manka M: The effect of hiatus hernia on gastro-oesophageal junction pressure. *Gut* 44 (4): 476–82, 1999.
- Mittal RK, Shaffer HA, Parollisi S, Baggett L: Influence of breathing pattern on the esophagogastric junction pressure and esophageal transit. *Am J Physiol* 269 (4 Pt 1): G577–83, 1995.
- Iwasawa T, Kawamoto M, Yoshiike Y, Saito K, Matsubara S: Normal in-plane respiratory motion of the bilateral hemidiaphragms evaluated by sequentially subtracted fast. *J Thorac Imaging* 14 (2): 130–4, 1999.
- Whitelaw WA: Shape and size of the human diaphragm in vivo. *J Appl Physiol* 62(1): 180–6, 1987.
- Treitz W: Ueber einen neuen Muskel am Duodenum des Menschen. *Vjschr prakt Heik (Pragne)*. 37: 113, 1853.
- Harding SM: Gastroesophageal reflux and asthma: insight into the association. *J Allergy Clin Immunol* 104 (2 Pt 1): 251–9, 1999.
- Patterson PE, Harding SM: Gastroesophageal reflux disorders and asthma. *Curr Opin Pulm Med* 5 (1): 63–67, 1999.
- Bruno G, Graf U, Andreozzi P: Gastric asthma: an unrecognized disease with an unsuspected frequency. *J Asthma* 36(4): 315–25, 1999.
- Harding SM: Gastroesophageal reflux, asthma, and mechanisms of interaction. *Am J Med* 111 (Suppl 8A): 8–12, 2001.
- Canning BJ: Role of nerves in asthmatic inflammation and potential influence of gastroesophageal reflux disease. *Am J Med* 111 (Suppl 8A): 13–17, 2001.
- Harding SM: Nocturnal asthma: role of nocturnal gastroesophageal reflux. *Chronobiol Int* 16 (5): 641–662, 1999.
- Cibella F, Cuttitta G: Nocturnal asthma and gastroesophageal reflux. *Am J Med* 111 (Suppl 8A): 31–36, 2001.

Fortsetzung dieses Artikels in der nächsten Ausgabe der Osteopathischen Medizin (Heft 1/2004): Teil 2 mit dem Schwerpunkt "Osteopathische Diagnostik und Behandlung des GÖÜ".