

Anatomisches Blitzlicht Nr. 4

Den M. transversus perinei profundus gibt es nicht

Jürg Gschwend*

Dies ist das Resultat einer Studie von W. Dorschner et al.¹ aus dem Jahr 1999, in der ca. 35.000 histologische Präparate für eine lichtmikroskopische Auswertung zur Verfügung standen. Ziel der Studie war die vollständige Aufarbeitung der gesamten Blasenhalregion von 50 männlichen und 15 weiblichen Verstorbenen aller Altersgruppen, da die morphologischen Grundlagen der Harnkontinenz in der Literatur anhaltend widersprüchlich diskutiert werden.

Im Gegensatz zu vielen Voruntersuchungen, die ausschließlich den unteren Harntrakt präparierten, wurden zur Wahrung der topographischen Zusammenhänge für die vorliegende Studie alle Organe des kleinen Beckens en bloc exzidiert. In der Mehrzahl der Schnittserien, zur Untersuchung der Struktur des M. sphincter vesicae (internus), wurde die streng transversale Schnittebene so variiert, dass sie der physiologischen Krümmung der Harnröhre entsprach.

Die Literatur zum M. sphincter vesicae (internus) beschreibt Detrusorschlingen, die sich um den Blasenhal lagern. Der M. sphincter vesicae existiert nicht als eigenständige Struktur. Ausgehend von dieser Theorie beschreiben zahlreiche Autoren Lamellen der äußeren longitudinalen Detrusormuskulatur, die sich unmittelbar auf die Harnröhre fortsetzen. Die Mehrzahl der Autoren definiert heute den M. sphincter vesicae als Basisplatte, die ventral aus Detrusormuskulatur und dorsal aus Anteilen der sog. Trigonalen Muskulatur bestehen soll.

Die These eines ringförmigen, aus 2 Teilen zusammengesetzten M. sphincter vesicae ("Internus") muss auf Grund der Studie von Dorschner et al. als Irrtum bezeichnet werden, begründet in einem morphologischen Interpretationsfehler durch Wahl der falschen, einer klassisch transversalen Schnittebene. Nur durch eine, den physiologischen Verhältnissen angepasste Schnittebene, die von dorsal kranial nach kaudal ventral durch die Blase und den Blasenhal gelegt wird, gelingt der Nachweis eines eigenständigen, den Blasenhal elliptisch umgreifenden glattmuskulären M. sphincter vesicae als einzige muskuläre Struktur des Blasenauslass. Schlingen der Detrusormuskulatur sind an der Formung dieses Muskels nicht beteiligt. Die Erkenntnis, dass der Detrusormuskel vom Sphinkter

getrennt ist, hat natürlich auch für die osteopathische Praxis eine Bedeutung. Sie ermöglicht einen gewissen Grad an unabhängiger Regulation.

Sind zwei Nachbarn voneinander getrennt, und damit auch bis zu einem gewissen Grad ihre Versorgungsstrukturen, können sie sich bei entstehenden funktionellen Problematiken besser unter die Arme greifen. Verschlechtert sich die plastische Eigenschaft des Detrusormuskels, z.B. als Folge einer Cystitis, hat dies eine vorzeitige Druckerhöhung in der Blase zur Folge. Der interne Blasenosphinkter kann der drohenden vorzeitigen Blasenentleerung mit einer Tonuserhöhung entgegenwirken. Die Blase kann sich dadurch weiter füllen, der "verkrampfte" Detrusormuskel wird zunehmend gedehnt.

Auf der anderen Seite bedeutet diese Unabhängigkeit, dass auch voneinander unabhängige funktionelle Problematiken, d.h. zwei unterschiedliche Dysfunktionen entstehen können: Eine Dysfunktion der Detrusormuskulatur und eine Dysfunktion des M. sphinkter vesicae.

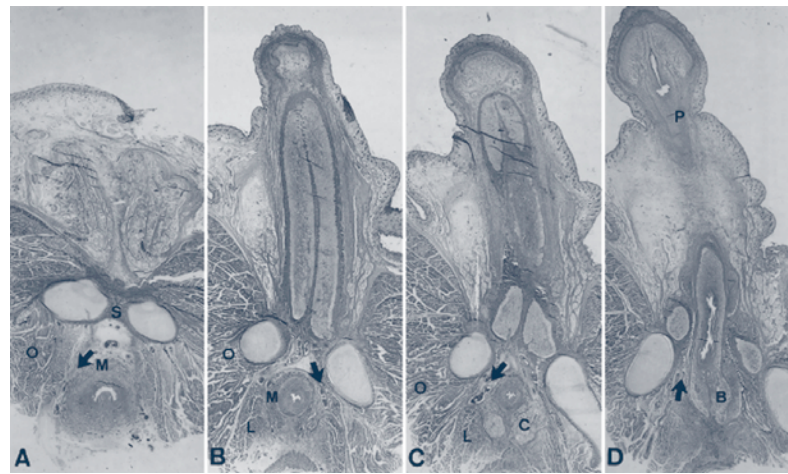


Abb. 1 A–D M. sphincter urethrae ("Externus"). Schnittserie transversal, Neugeborenes, männlich: M. sphincter urethrae (M), M. levator ani (L), M. obturatorius internus (O), Symphyse (S), Cowpersche Drüse (C), Bulbus penis (B), Penis (P). Dargestellt ist eine Auswahl von Serienschnitten beginnend in der Höhe des Colliculus seminalis bis zum Bulbus penis. Ein vielfach beschriebener M. transversus perinei profundus als Hauptelement des Diaphragma urogenitale lässt sich nicht nachweisen. Der M. sphincter urethrae existiert unabhängig von der umgebenden Beckenbodenmuskulatur als eigenständige Struktur. Die Pfeile markieren trennendes Fett- und Bindegewebe mit Anschnitten einzelner Blutgefäße. Aus: Dorschner W, Stolzenberg JU, Neuhaus J: Anatomische Grundlagen der Harnkontinenz. Urologe 40: 223–233, 2001. Mit freundlicher Genehmigung der Autoren und des Springer-Verlages, Heidelberg.

* Jürg Gschwend, D.O., eigene Praxis für Osteopathie, Mitarbeiter der SKOM (Schule f. klass. osteopath. Medizin), Zürich.

Der M. sphincter urethrae (externus) stellt das 2. zirkuläre Schließmuskelsystem des Blasenhalses dar. Trotz unterschiedlicher Details in der morphologischen Charakterisierung des M. sphincter urethrae beschreibt die Mehrzahl der Autoren den quergestreiften "Externus" als Teil der Beckenbodenmuskulatur. Der M. sphincter urethrae soll teilweise oder vollständig aus Fasern des sog. M. transversus perinei profundus gebildet werden. Erst im neueren Schrifttum häufen sich die Zweifel an der Existenz eines klassischen Diaphragma urogenitale. So finden verschiedene Autoren keine muskuläre Verbindung zwischen Beckenbodenmuskulatur und Pars membranacea urethrae.^{2,3,4}

Der Muskel M. transversus perineus profundus müsste sich in einer transversalen Schnittserie zwischen der Prostata und Bulbus penis optimal darstellen. Die Abb. 1 zeigt Bilder einer solchen Schnittserie beim Neugeborenen. Dieser Befund findet sich auch beim Erwachsenen. Die Abb. 1 B zeigt den typischen Verlauf des M. sphincter urethrae in der Transversalebene. Der M. sphincter urethrae ist in seinem gesamten Verlauf durch Bindegewebe von der angrenzenden Beckenbodenmuskulatur getrennt. Er existiert als eigenständige Struktur. Er umgreift semizirkulär die Harnröhre, wobei der Muskel ventral am kräftigsten ausgebildet ist. Der M. sphincter urethrae "Externus" ist in der Transversalebene am ehesten mit der Form eines Hufeisens zu beschreiben. Lateral vom "Externus" finden sich der M. levator ani und der M. obturatorius internus. Ein M. transversus perinei profundus als sog. Hauptelement des Diaphragma urogenitale existiert nicht. Den quergestreiften Muskelfasern des M. sphincter urethrae in Richtung Harnröhrenlumen direkt angelagert findet sich eine Schicht glatter Muskelzellen. Die räumliche Ausdehnung dieser Schicht glatter Muskelzellen entspricht bei beiden Geschlechtern dem Verlauf der quergestreiften Muskelfasern des M. sphincter urethrae. Er besteht folglich aus 2 verschiedenen Anteilen, einem äußeren quergestreiften und harnröhrenwärts einem glattmuskulären Teil (Abb. 2). Zur Unterscheidung beider Anteile eines Muskels werden die Termini M. sphincter urethrae glaber für den glattmuskulären (Ruhekontinenz) und M. sphincter urethrae transversostriatus (Aufrechterhaltung der Stresskontinenz) inauguriert.⁵

Auf Grund dieser Erkenntnisse müssen auch verschiedene Methoden der osteopathischen Therapie der weiblichen Stressinkontinenz diskutiert werden.

Mit der Tatsache, dass ein M. transversus perinei profundus als Hauptelement des Diaphragma urogenitale gar nicht existiert, verknüpft sich die Frage nach der bzw. den Funktionen des M. levator ani. Histomorphologische Untersuchungen zeigen, dass dieser Muskel sowohl glatte als auch quergestreifte Anteile besitzt. Die Aufgabe der glatten Muskulatur liegt in der Stabilisation des abdominalen Inhalts. Folgerichtig entwickelt sich auch dieser glatte Anteil erst mit der Aufrichtung des Kindes. Der quergestreifte Anteil scheint die Entleerung von Blase und Darm zu unterstützen.⁶

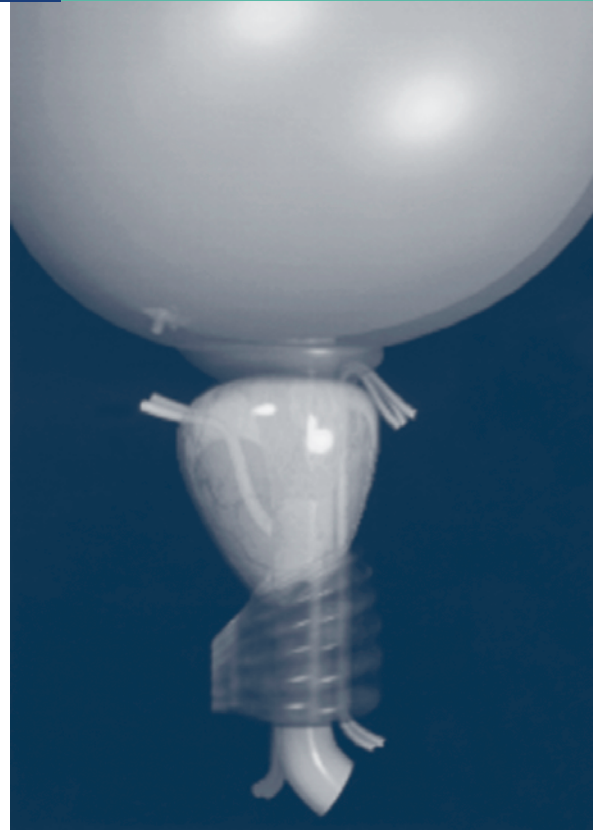


Abb. 2 Schema der komplexen Anatomie des unteren Harntraktes (männl. Geschlecht): Direkt am Blasenauslass als deutlich zirkuläre Struktur der glattmuskuläre Schließmuskel, M. sphincter vesicae ("Internus"), unterhalb die Prostata, mit von links einmündendem Samenleiter. Unterhalb als gerippte Struktur ist der M. sphincter urethrae transversostriatus, mit überdecktem M. sphincter urethrae glaber erkennbar. Parallel zur Urethra ist links auf dem Bild der M. ejaculatorius und rechts mit zwei Bündeln bis unterhalb des M. sphincter vesicae reichend der M. dilator urethrae zu sehen. Mit Ausnahme der Prostata und des M. ejaculatorius finden sich alle Strukturen auch beim weibl. Geschlecht. Aus: Dorschner W, Stolzenberg JU, Neuhaus J: Anatomische Grundlagen der Harnkontinenz. Urologe 40: 223-233, 2001. Mit freundlicher Genehmigung der Autoren und des Springer-Verlages, Heidelberg.

Korrespondenzadresse:

juerggenschwend@bluewin.ch

oder

Rubrikleitung Anatomisches Blitzlicht:

Thomas Hirth, D.O., Berlin: thomas_hirth@gmx.de

Literatur

- 1 Dorschner W, Biesold M, Schmidt F: The disput about the external sphincter and the urogenital diaphragm. The Journal of urology 162: 1943-45, 1999.
- 2 Dorschner W: Struktur und Funktion des Blasenhalses: Histomorphologische Untersuchung. Habilitationsschrift, Med. Fakultät, Universität Leipzig. 1984.
- 3 Myers RP, Goellner JR, Cahill DR: Prostate shape, external striated urethral sphincter and radical prostatectomy: the apical dissection. J Urol 138: 543-550, 1987.
- 4 Oelrich TM: The urethral sphincter muscle in the male. Am J Anat 158: 229-246, 1980.
- 5 Dorschner W, Stolzenberg JU, Neuhaus J: Anatomische Grundlagen der Harnkontinenz. Urologe 40: 223-233, 2001.
- 6 Shafik A, Asaad S, Doss S: The histomorphologic structure of the Levator Ani Muscle and its functional significance, Int. Urogynecol J 13: 116-124, 2002.