

# Die Bewegungen der Viszera:

## Die Mobilität

### Teil 2

Jérôme Helmoortel, Thomas Hirth, Peter Wührl, alle Berlin, SKOM und QVO

Dieser zweite Teil des Artikels über die Mobilität beschreibt, dass rechtes und linkes Hemidiaphragma völlig unabhängig voneinander arbeiten. Eine Seite kann seine Atembewegung verändern, ohne dass die andere Seite davon berührt wird.

Im ersten Teil dieses Artikels (siehe DO 4/2006) haben wir aufgezeigt, dass die Atembewegung der Diaphragmas bei einer normalen Ruheatmung keine räumliche Bewegung der abdominalen Organe verursacht. Die Organe werden von dem sie umgebenden parietalen Container gleichmäßig komprimiert. Bei der vertieften Einatmung lassen sich neben der Kompressionsphase drei verschiedene Bewegungsphasen des Diaphragmas beobachten, in denen sich das Diaphragma in seiner Gesamtheit nach unten verlagert. Jede dieser Phasen zeichnet sich, neben der absenkenden Komponente, durch unterschiedliche Bewegungsrichtungen aus. Jede dieser Phasen induziert eine räumlich senkende Bewegung der abdominalen Organe, die sich

ebenfalls in ihren begleitenden Bewegungskomponenten voneinander unterscheiden lassen.

Nun wollen wir im vorliegenden zweiten Teil aufzeigen, dass rechtes und linkes Hemidiaphragma funktionell völlig unabhängig voneinander sind. Häufig findet sich in der Klinik eine unterschiedliche Atemweise des rechten und linken Hemidiaphragmas.

Entsprechend den Bewegungsmöglichkeiten des Diaphragmas gibt es nicht nur eine bestimmte Mobilisationsweise eines Organs, sondern drei.

Wird ein Organ mobilisiert, so wird das Organ nicht nur räumlich senkend bewegt. Gleichzeitig wird es intern durch eine Torsionsbewegung verwrungen. Dies hat einen wichtigen normalisierenden Effekt für das Organ.

## Das Diaphragma in seiner funktionellen Dualität

Was zeigt die Praxis, wie bewegt sich das Diaphragma bei unseren Patienten?

Hierzu testen wir die Atemdynamik des Diaphragmas/unteren Thorax (Abb. 1):

Die klinische Beobachtung zeigt, dass sich die Bewegungen der rechten und der linken Seite sehr häufig voneinander unterscheiden, sowohl in ihrer Bewegungsrichtung als auch in der Amplitude. Nicht selten bewegt sich eine Seite mehr als die andere, manchmal bewegt sich eine Seite überhaupt nicht. Dabei kann das Diaphragma auf dieser adynamischen Seite entspannt oder ganz angespannt sein. Eher selten findet sich eine symmetrische Atembewegung.

Dies ist ein Befund, der sich sehr stark mit der aktuellen wissenschaftlichen Forschung deckt. Das Diaphragma in bildgebenden Verfahren festzuhalten, galt lange Zeit als Herausforderung. In den letzten Jahren ist hier jedoch viel passiert. Es gelang sogar erstmals in einer Studie das Zwerchfell in seiner physiologischen Atemfunktion, d.h. ohne Atemstopps, bildhaft festzuhalten.<sup>1</sup>

Darin zeigt sich, dass sich bei nahezu allen Probanden während der Ruheatmung das rechte und linke Hemidiaphragma unterschiedlich bewegen. Mehr als zwei Drittel der getesteten Personen

### Zusammenfassung

Die beiden Hemidiaphragmen bewegen sich in Ruheatmung unabhängig voneinander. Damit kann sich das Diaphragma besser an die umgebenden Strukturen anpassen. Die räumlich senkende Bewegung der Organe zeigt drei Mobilisationsmuster. Je weiter ein Organ descendiert, desto zentraler werden dessen Versorgungsstrukturen stimuliert. Eine interne Torsionsbewegung bewirkt eine venolymphatische Entstauung. Mobilität kann Organe somit wieder in ihr Gleichgewicht zurückführen.

### Summary

#### Visceral Movements: Mobility, Part 2

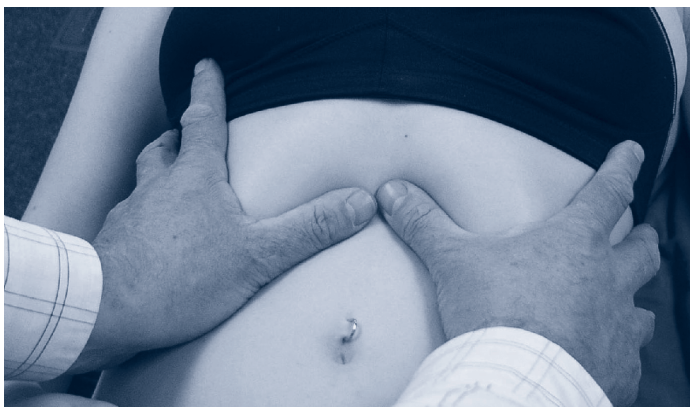Both the hemidiaphragms move independently of one another during respiration at rest. This allows the diaphragm to adapt more easily to its surrounding structures.

The spatial sinking movement of the organs shows three mobilisation patterns. As an organ descends, stimulation of its supplying structures becomes more centralised. An internal torsion movement causes clearance of venolymphatic blockage. Mobility can therefore restore equilibrium to specific organs.

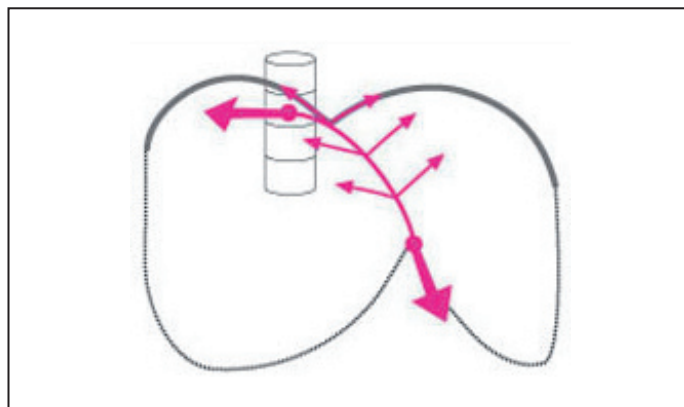
### Résumé

#### Les mouvements de la viscère : La mobilité, Partie 2

Les deux hémidiaphragmes bougent indépendamment l'un de l'autre lors de la respiration au repos. Le diaphragme peut ainsi mieux s'adapter aux structures environnantes. Le mouvement descendant des organes montre trois phases de mobilisation. Plus un organe descend, plus ses structures d'alimentation sont stimulées centralement. Un mouvement de torsion interne provoque un désengorgement lymphatique. La mobilité est un moyen de compensation important pour redonner aux organes leur équilibre.



**01** Die Hände legen sich dem rechten und linken unteren Thorax an, die Daumen liegen unterhalb des Rippenbogens und nehmen von innen Kontakt mit dem Diaphragma rechts und links, der Patient atmet unaufgefordert, spontan und unwillkürlich auf.



**02** Falte in der midsagitalen Ebene des Diaphragmas

weisen in der koronaren Ebene im anterioren Segment eine unterschiedliche Bewegung zwischen rechtem und linkem Hemidiaphragma auf. Das betrifft sowohl Amplitude als auch Geschwindigkeit.

Es gibt nicht nur einen Unterschied in der Bewegung zwischen dem rechten und dem linken Hemidiaphragma, sondern auch innerhalb einer Seite kann sich das Diaphragma mehr anterior, mehr medial oder mehr posterior bewegen.

Diese Untersuchung bestätigt, wie diskret sich die beiden Hemidiaphragmen bewegen können und wie häufig sie dies auch tun.

### Formen der Unabhängigkeit

Es wird deutlich, dass es aus funktioneller Sicht falsch ist, nur von einem thorako-abdominalen Diaphragma zu sprechen. Rechtes und linkes Hemidiaphragma sind unabhängig voneinander und können sich sehr spezifisch den jeweiligen Anforderungen separat anpassen.

### Mechanische Unabhängigkeit

Bei einer Lähmung eines Hemidiaphragmas kommt es nicht, wie zu erwarten, zu einer Verlagerung hin zur aktiven Seite. Durch seine Form und den Faserverlauf seiner Muskulatur ist es dem Diaphragma möglich, in der midsagittalen Ebene wie eine straffe Wäscheleine (Abb. 2) eine Falte zu spannen, die jeder Seite des Zwerchfells als fester Anker dient.<sup>2</sup> Vor allem das krurale Diaphragma mit seinen langen Muskelfasern und seiner enormen Kontraktionsfähigkeit trägt hierzu bei.

Damit wird gleichzeitig eine starke Verlagerung des Perikards vermieden.

### Neurologische Unabhängigkeit

Aus neurologischer Sicht sind rechtes und linkes Hemidiaphragma durch einen eigenen Nerv versorgt, den N. phrenicus rechts und den N. phrenicus links. Nur der Bereich um den gastro-ösophagealen Übergang wird von beiden Nerven versorgt.

### Metabole Unabhängigkeit

Auch metabolisch sind die beiden Seiten unabhängig voneinander. Die versorgenden Arterien anastomosieren nicht zwischen der rechten und linken Seite.

Das Diaphragma kann während der Einatmung in Ruhe mit unterschiedlichen Bewegungskomponenten deszendieren. Rechte und linke Seite sind gänzlich unabhängig voneinander. Die Praxis bestätigt, dass sich die Bewegungsdynamik des rechten und linken Hemidiaphragmas häufig voneinander unterscheiden.

### Die drei Mobilisationsphasen

Die Ursache der Veränderung in der Ruheatmung des Diaphragmas kann im viszeralen Systems des Abdomens liegen. Hierzu ein Beispiel: Der Magen hat seine innere Spannkraft verloren und ptosiert. Das linke Hemidiaphragma kann der Senkung des Magens folgen. Je nachdem, wie weit der Magen sinkt, verschiebt sich die Atemmittellage des linken Hemidiaphragmas nach kaudal. Damit verändert sich

auch die Kompression während der Einatmung in Ruhe, mit der das Diaphragma auf dieser Seite auf den Magen einwirkt. Die linke Kuppel komprimiert das Abdomen während der Einatmung von 550 cm<sup>3</sup> Luft nicht mehr in Richtung seines Zentrums. Es deszendiert und verlagert sich dabei nach vorne. Die auf den Magen einwirkende Kompression ist nun asymmetrisch. Dies verursacht eine räumliche Bewegung des Magens, der deszendiert und nach vorne rotiert.

Je weiter der Magen sinkt, desto tiefer verlagert sich die Ruheposition des linken Hemidiaphragmas. Es wird dann während der Ruheatmung sinken und nach außen bzw. nach posterior rotieren müssen.<sup>3</sup>

Die verschiedenen Bewegungskomponenten übertragen sich auf den Magen. Der Magen (und auch die übrigen Bauchorgane) wird nicht nur auf eine charakteristische Art und Weise mobilisiert. Es lassen sich in der Palpation, entsprechend der Atemweise des Zwerchfells, drei verschiedene Bewegungsmuster finden, mit denen der Magen mobilisiert wird.<sup>3</sup>

Was ist der tiefere Sinn der räumlichen Mobilisation? Der Magen ptosiert und wird mit der Einatmung noch weiter in Ptose gebracht.

Je weiter der Magen sich aus seiner normalen Position verlagert, desto stärker zieht er an seinen versorgenden neurovaskulären Strukturen. Je zentraler diese mechanische Stimulation ankommt, desto divergenter und massiver ist die Reaktion der Versorgungsbahnen. Werden die Versorgungsstrukturen des Magens stimuliert, kann ihre Reaktion (Tonuserhöhung der Magenwand (Para-

sympathikus), Stimulation der Durchblutung (Orthosympathikus), Unterstützung des veno-lymphatischen Abflusses) die Magenproblematik beseitigen helfen. Dies geschieht sehr angepasst. Versucht der Magen zu Beginn nur mit einem leisen Klingeln auf sich aufmerksam zu machen, so sind es bei einer deutlichen Verlagerung schon große Glocken, mit denen der Magen um Hilfe ruft.

Wird der ptosierte Magen nun sanft angehoben und in seine normale Position gebracht, so stellt sich die Atemweise sofort um und normalisiert sich. Dieses als Inhibitionstest<sup>3</sup> bezeichnete Manöver bestätigt, ob es einen funktionellen Zusammenhang zwischen dem Magen und der Atemweise gibt oder nicht.

## Torsion

Aber es fällt noch etwas bei der Palpation auf, vor allem, wenn wir den Magen bimanuell palpieren (s. Abb. 3) und damit mit unserer Palpationsweise die Dualität des Magens respektieren.<sup>3</sup>

Wir stellen fest, dass mit der räumlichen Mobilisation auch eine interne Dynamik einhergeht. Der Magen bewegt sich im Raum und gleichzeitig wird der obere Anteil in eine andere Richtung bewegt als der untere. Oftmals ist auch die Amplitude der Bewegung im proximalen und

distalen Anteil sehr unterschiedlich. Was ist das Ergebnis dieser Differenz? Es entsteht eine Torsionsbewegung innerhalb des Magens. Der Effekt: die Torsion wringt quasi den Magen aus. Dies entstaut die Organwand und stimuliert sein Gewebe.

## Beeinträchtigungen der Atemweise

Es gibt zahlreiche Möglichkeiten, die das Diaphragma in seiner Atemweise beeinträchtigen und die physiologische Ruheatmung verändern können.

Das Diaphragma kann sich perfekt an die verschiedenen Umgebungsfaktoren anpassen. Ist beispielsweise der untere Thorax auf der rechten Seite resistent und fixiert, so wird das rechte Hemidiaphragma diese Steifheit mit mehr Dynamik beantworten. Die Leber wird nun räumlich mobilisiert, weil der Thorax ein Problem hat. Es gibt verschiedene Lungenproblematiken, in denen sich das Zwerchfell mit seiner Atemmittellage nach unten verlagert. Ist das Zwerchfell tiefer, induziert es automatisch mit seiner Ruheatmung eine räumliche Mobilität der Bauchorgane. Aber auch Schmerz ist ein wichtiger Faktor, der die Atmung verändern kann. Eine gereizte Gallenblase wird das rechte Hemidiaphragma davon abhalten, sie mit der Einatmung zusätzlich zu komprimieren. Die rechte Seite wird adynamisch werden, die Atmung rechts mehr thorakal gerichtet sein.

Eine präzise Diagnostik kann sehr einfach und schnell herausfinden, wo die Ursache der Veränderung der Atemweise liegt. Sie zeigt uns an, ob wir im abdominalen viszeralem System arbeiten müssen oder in einem anderen System.

## Fazit

Die Mobilität ist eine räumlich senkende Bewegung der Organe, die durch die Ruheatembewegung des Diaphragmas

verursacht wird. Die normale Ruheatmung verursacht keine räumliche Bewegung der Organe, sondern eine gleichmäßige Kompression des Organgewebes. Dies hat auf das Volumen des Organs einen verminderten Effekt.

Wird ein Organ mobilisiert, ist dies ein Zeichen dafür, dass das Zwerchfell sein Gleichgewicht verloren hat. Das Zwerchfell wird in seiner Atemaktivität beeinträchtigt, die normale Ruheatmung verändert sich in der Folge. Es ist Aufgabe der Diagnostik herauszufinden, welche Struktur bzw. System das Zwerchfell beeinträchtigt.

Rechtes und linkes Hemidiaphragma sind funktionell unabhängig voneinander. Diese Fähigkeit wird häufig vom Organismus genutzt. Sie vervielfacht die Möglichkeiten des Diaphragmas, sich sehr diskret an die Situation der umgebenden Strukturen anzupassen.

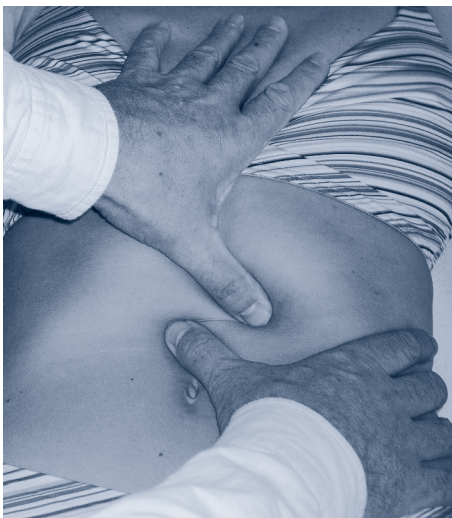Es gibt nicht nur, wie Barral postuliert hat, eine Art und Weise der Mobilität, sondern drei verschiedene Mobilisationsmuster. Je mehr ein Organ durch die Mobilisation räumlich deszendiert, desto zentraler werden die Versorgungsstrukturen des Organs stimuliert.

Jedes Mobilitätsmuster verursacht auch ein interne Torsionsbewegung des Organs. Die Organe werden quasi ausgewrungen. Dies unterstützt die veno-lymphatische Entstauung des Organs und stimuliert sein Gewebe. Die Mobilität ist ein wichtiges Kompensationsmittel, um ein Organ in Not wieder in sein Gleichgewicht zurückzuführen.

*Teil 1 ist in DO 4/2006 erschienen.*



- 1 Iwasawa T, Kawamoto M, Yoshiike Y, Saito K, Matsubara S: Normal in-plane respiratory motion of the bilateral hemidiaphragms evaluated by sequentially subtracted fast magnetic resonance images, *J Thorac Imaging* 1999 Apr;14(2):130-4.
- 2 Whitelaw WA: Shape and size of the human diaphragm in vivo, *J Appl Physiol* 1987 Jan;62(1):180-6.
- 3 Helsmoortel S, Hirth T, Wüthl P: Lehrbuch der viszeralem Osteopathie. Peritoneale Organe. Georg Thieme Verlag; Stuttgart: 2002.



**3 Bimanuelle Palpation des Magens**